ISSN 2311-4495
ISSN 2410-5155 (Online)
УДК 616.453-07

ОПЫТ ПРИМЕНЕНИЯ КАТЕТЕРИЗАЦИИ ПЕЩЕРИСТЫХ И НИЖНИХ КАМЕНИСТЫХ СИНУСОВ В ДИФФЕРЕНЦИАЛЬНОЙ ДИАГНОСТИКЕ АКТГ-ЗАВИСИМОГО ГИПЕРКОРТИЦИЗМА

Н. В. Гуссаова, А. В. Савелло, У. А. Цой, В. Ю. Черебилло, П. А. Рязанов, Л. Б. Митрофанова, Е. Н. Гринёва

ФГБУ «Федеральный медицинский исследовательский центр имени В. А. Алмазова» Минздрава России, Санкт-Петербург, Россия

Контактная информация:
Гуссаова Наталья Валерьевна, ФГБУ «Федеральный медицинский исследовательский центр им. В. А. Алмазова» Минздрава России, пр. Пархоменко, дом 15, Санкт-Петербург, Россия, 194156.
Тел.: +7 (981)760–06–11.
E-mail: nvgussaova@mail.ru

Статья поступила в редакцию 05.11.14 и принята к печати 12.11.14.

Резюме

Катетеризация нижних каменистых синусов является золотым стандартом в дифференциальной диагностике АКТГ-зависимого синдрома Кушинга, однако при использовании этого метода частота ложноотрицательных результатов составляет 1–10 %. По данным некоторых авторов, катетеризация пещеристых синусов в связи с их анатомическим расположением в непосредственной близости от гипофиза обладает более высокой информативностью по сравнению с катетеризацией нижних каменистых синусов. Цель исследования — изучение роли катетеризации пещеристых и нижних каменистых синусов в дифференциальной диагностике АКТГ-зависимого гиперкортицизма. Материалы и методы. В исследование включили 5 пациентов с болезнью Кушинга, перенесших оперативное вмешательство — транссфеноидальную эндоскопическую аденомэктомию. Диагноз был верифицирован на основании иммуногистохимического исследования послеоперационного материала (4 пациента), а также клинико-лабораторной ремиссии гиперкортицизма в послеоперационном периоде (1 пациент). Всем пациентам до операции была выполнена катетеризация пещеристых и нижних каменистых синусов с селективным забором крови на АКТГ и пролактин. Результаты. Соотношение уровней АКТГ в крови из пещеристых синусов к периферии более 2, свидетельствующее о болезни Кушинга, было получено в 100 %. Соотношение уровней АКТГ в крови из нижних каменистых синусов к периферии у 3 пациентов было более 2 и совпало с данными катетеризации пещеристых синусов, у 2 пациентов было менее 2. Выводы. Катетеризация пещеристых синусов обладает более высокой информативностью в дифференциальной диагностике АКТГ-зависимого гиперкортицизма по сравнению с катетеризацией нижних каменистых синусов.

Ключевые слова: АКТГ-зависимый гиперкортицизм, болезнь Кушинга, катетеризация пещеристых и нижних каменистых синусов, транссфеноидальная эндоскопическая аденомэктомия

Для цитирования: Н. В. Гуссаова, А. В. Савелло, У. А. Цой, В. Ю. Черебилло, П. А. Рязанов, Л. Б. Митрофанова, Е. Н. Гринёва. Опыт применения катетеризации пещеристых и нижних каменистых синусов в дифференциальной диагностике актг-зависимого гиперкортицизма. Трансляционная медицина 2015; 2–3(31–32):39–47.

EXPERIENCE IN THE USE OF COMBINED CAVERNOUS AND INFERIOR PETROSAL SINUS SAMPLING IN THE DIFFERENTIAL DIAGNOSTIC OF ACTH-DEPENDENT CUSHING'S SYNDROME

N. V. Gussaova, A. V. Savello, U. A. Tsoy, V. Yu. Cherebillo, Ryazanov P. A., Mitrofanova L. B., E. N. Grineva

Almazov Federal Medical Research Centre, Saint-Petersburg, Russia

Corresponding author:
Natalya V. Gussaova,
Almazov Federal Medical Research Centre,
15 Parkhomenko str., St Petersburg, Russia,
194156.
Tel.: +7 (981)760–06–11.
E-mail: nvgussaova@mail.ru

Received 05 November 2014;
accepted 12 November 2015

Abstract

Though inferior petrosal sinus sampling (IPSS) is considered the gold standard test for the differential diagnosis of ACTH-dependent Cushing's syndrome, false-negative results have been reported in 1–10 % cases. Cavernous sinus sampling (CSS) was suggested as a diagnostic tool in a complex ACTH-dependent Cushing's syndrome cases. Objective. To study the role of cavernous and inferior petrosal sinus sampling in differential diagnosis of ACTH-dependent Cushing's syndrome. Materials and methods. Five patients with ACTH-dependent Cushing's syndrome were included. All patients underwent transsphenoidal endoscopic surgery. During the surgery pituitary microadenomas were found in all patients, ACTH secretion was approved by immunohistochemistry in four patients, the fifth patient became eucortisolemic after the operation. In all patients CSS and IPSS were performed before operation and ACTH and prolactin levels were measured in plasma samples. Results. ACTH CS/P ratio was more than 2 suggesting the pituitary source in 100 %. As for the IPSS, in three cases ACTH IPS/P ratio was more than 2, supporting the data of CS. But in two cases ACTH IPS/P ratio was less than 2, indicating the ectopic ACTH syndrome, these data contradicted CSS results. Conclusion. According to our experience, catheterization of CS may improve results and increase the accuracy of the method.

Key words: ACTH-dependent Cushing's syndrome, Cushing's basophilism, cavernous and inferior petrosal sinus sampling, transsphenoidal endoscopic adenomectomy.

For citation: N. V. Gussaova, A. V. Savello, U. A. Tsoy, V.Yu. Cherebillo, Ryazanov P. A., Mitrofanova L. B., E. N. Grineva. Experience in the use of combined cavernous and inferior petrosal sinus sampling in the differential diagnostic of acth-dependent cushing's syndrome Transljacionnaja medicina= Translational Medicine. 2015;2–3(31–32):39–47.

Введение

Дифференциальная диагностика АКТГ-зависимых форм синдрома Кушинга до сих пор представляет трудности [1–5]. В 80–90 % случаев источником избыточной секреции адренокортикотропного гормона (АКТГ) является аденома гипофиза (болезнь Кушинга), эктопическая продукция АКТГ встречается реже [1, 2].

В настоящее время не существует метода (лабораторного или радиологического), который бы обладал достаточной чувствительностью и специфичностью в диагностике болезни Кушинга [1, 6, 7]. Так, чувствительность и специфичность часто используемой в отечественной практике большой дексаметазоновой пробы (2-дневная супрессивная проба с 8 мг дексаметазона) составляет, по данным

различных авторов, 81–82 и 67–79 % соответственно [8, 9]. Исследование уровня АКТГ на фоне стимуляции кортикотропин-рилизинг гормоном (КРГ) и вазопрессином не даёт дополнительных преимуществ [10, 11]. Визуализирующие методы исследования, а именно магнитно-резонансная томография (МРТ) гипофиза с контрастированием, которую, при отсутствии противопоказаний, выполняют всем пациентам с АКТГ-зависимым синдромом Кушинга, также не всегда достаточно информативны. С одной стороны, учитывая то, что кортикотропиномы в подавляющем большинстве (до 90 %) являются микроаденомами, в 30–50 % случаев они могут быть не обнаружены по результатам МРТ [1, 7]. С другой стороны, было установлено, что более чем у 10 % здоровых добровольцев по данным МРТ может быть выявлена инциденталома гипофиза [6]

Было высказано предложение, что забор крови на АКТГ в непосредственной близости от источника гиперпродукции позволит увеличить информативность теста. В связи с этим Corrigan и др. в 1977 году предложили методику катетеризации нижних каменистых синусов [12]. В настоящее время метод катетеризации нижних каменистых синусов с селективным забором крови на АКТГ считают золотым стандартом дифференциальной диагностики АКТГ-зависимого синдрома Кушинга [13, 14]. Показанием к проведению данного исследования, по мнению большинства авторов, является лабораторно подтвержденный АКТГ-зависимый гиперкортицизм при отсутствии визуализации аденомы по результатам МРТ или сомнительных данных (образование гипофиза менее 6 (8) мм), а также несоответствие результатов лабораторных динамических тестов и визуализирующих методов исследования [5, 15].

Однако, согласно результатам различных исследований, чувствительность и специфичность метода колеблется от 85 до 100 % и от 90 до 100 % соответственно [1, 3, 13, 16–21]. По данным F. S. Bonelli и др., неудачи при катетеризации нижних каменистых синусов могут быть обусловлены аномалиями строения каменистых синусов, техническими причинами и особенностями секреции АКТГ-продуцирующей аденомы гипофиза [18, 21, 22].

Учитывая пульсирующий характер секреции АКТГ, в 1986 году Landolt и соавторы усовершенствовали методику катетеризации нижних кавернозных синусов стимуляцией КРГ [23]. В исследовании Colao и др. специфичность метода до и после стимуляции КТРГ составила 86 и 90 % соответственно [15]. По результатам некоторых других исследований, ложноотрицательные результаты при применении КТРГ составляют около 5–13 % [3, 17, 18]. Newell-Price и соавторы сообщили об отсутствии повышения информативности метода при стимуляции КРГ в определении локализации опухоли [1]. Кроме того, применение КРГ, как и десмопрессина, ограничено во многих центрах в связи с отсутствием препаратов.

В качестве альтернативы катетеризации нижних каменистых синусов, в целях повышения точности метода в оценке латерализации кортикотропиномы, Teramoto и др. в начале 90-х годов разработали метод селективного отбора проб крови непосредственно из пещеристых синусов, учитывая их более близкое расположение к гипофизу [24]. Исследований, посвященных катетеризации пещеристых синусов, немного, результаты их противоречивы. По данным некоторых авторов, катетеризация пещеристых синусов с селективным забором крови обладает преимуществом по сравнению с катетеризацией нижних петрозных синусов в дифференциальной диагностике АКТГ-зависимого синдрома Кушинга, чувствительность и специфичность метода достигает 100 % [24–28]. Кроме того, в некоторых исследованиях показано, что катетеризация пещеристых синусов более информативна в определении локализации опухоли, чем катетеризация нижних каменистых синусов, однако выполнение катетеризации пещеристых синусов более сложное с технической точки зрения [24, 26, 27]. Также, по данным некоторых исследований, катетеризация пещеристых синусов сопряжена с более высоким риском осложнений (в частности, тромбозов), но это не подтверждено в других исследованиях [24, 27].

Материалы и методы

В исследование включили 5 пациентов с болезнью Кушинга, перенесших транссфеноидальную эндоскопическую аденомэктомию (4 женщины, 1 мужчина), средний возраст составил 38,5 лет (22–55 лет). Все пациенты были обследованы в эндокринных отделениях ФГБУ «ФМИЦ имени В. А. Алмазова» в период с 2013 по 2014 год.

Диагноз до операции был установлен на основании лабораторных исследований (повышение уровня и нарушение циркадности секреции кортизола и АКТГ в крови, повышение суточной экскреции кортизола с мочой, отсутствие адекватного подавления секреции кортизола в пробе с 2 мг дексаметазона, положительная проба с 8 мг дексаметазона). Всем пациентам была выполнена МРТ гипофиза с контрастированием, на основании которой у 3 пациентов была выявлена микроаденома (2 × 3, 3 × 4, 4 × 5 мм); у 2 пациентов данных за образование гипофиза получено не было. Результаты обследования пациентов до проведения катетеризации пещери-

Таблица 1

РЕЗУЛЬТАТЫ ОБСЛЕДОВАНИЯ ПАЦИЕНТОВ ДО ПРОВЕДЕНИЯ КАТЕТЕРИЗАЦИИ ПЕЩЕРИСТЫХ И НИЖНИХ КАМЕНИСТЫХ СИНУСОВ

Пациент, пол	Кортизол в крови в 23–24.00, нмоль/л (64–327)	Кортизол в суточной моче, нмоль/сут (88,3–670,7)	АКТГ в крови, пг/мл (7,2–63,3)	Проба с 2 мг дексаметазона	Проба с 8 мг дексаметазона	МРТ гипофиза с контрастированием
1, муж	997.00	3643.2	99,52	–	644,7 (моча)	3 × 4 мм
2, жен	375.80	–	90.2	251.4	126,8 (сыворотка)	Нет
3, жен	665	–	47,1	551,3	434 (сыворотка)	Нет
4, жен	425	209	41.2	354	63,8 (моча)	2 × 3 мм
5, жен	738	4740	214	–	1900 (моча)	4 × 5 мм

Примечание: АКТГ — адренокортикотропный гормон, МРТ — магнитно-резонансная томография.

стых и нижних каменистых синусов представлены в Таблице 1. Таким образом, у всех пациентов были определены показания к проведению катетеризации пещеристых и нижних каменистых синусов с селективным забором крови на АКТГ. Все пациенты подписали информированное согласие перед проведением данной манипуляции.

Под местной анестезией выполняли пункцию и катетеризацию правой общей бедренной вены. Направляющий катетер проводили в левую внутреннюю яремную вену, микрокатетер с помощью микропроводника проводили в левый пещеристый синус. Выполняли синусографию, забор крови. Кончик микрокатетера низводили в левый нижний каменистый синус, откуда также выполняли забор крови. Аналогичным способом осуществляли забор крови из одноименных структур правой стороны, а затем из нижней полой вены ниже устья почечных вен. Осложнений процедуры ни у одного пациента не было. Полученные образцы крови транспортировали в лабораторию охлажденными для исследования концентрации АКТГ и пролактина. Референсными значениями для АКТГ были 7,2–63,3 пг/мл, для пролактина — 4,79–23,3 нг/мл.

Соотношение уровней АКТГ из центральных образцов крови (пещеристый синус (ПС) или нижний каменистый синус (НКС)) к периферии (П) (АКТГ ПС/П, АКТГ НКС/П) более 2 свидетельствовало в пользу болезни Кушинга [5, 13]. Градиент латерализации (определяемый как соотношение уровней АКТГ между двумя пещеристыми или двумя нижними каменистыми синусами) более 1,4 указывал на расположение аденомы [29, 30]. Соотношение уровней пролактина в образцах крови из пещеристых синусов и нижних каменистых синусов к периферии (Пролактин ПС/П, Пролактин НКС/П) было рассчитано для стороны, соответствующей доминантому соотношению АКТГ. Значения более 1,8, согласно данным литературы, свидетельствовали о технически правильном выполнении катетеризации [31, 32]. Осложнений после выполнения катетеризации пещеристых и нижних каменистых синусов ни у одного пациента не было.

Иммуногистохимическое исследование послеоперационного материала проводили с использованием моноклональных антител к АКТГ (DBS, AH26).

Пациенты находились под наблюдением в послеоперационном периоде. Оценка ремиссии проводилась в раннем послеоперационном периоде (на 2–5 и 10–14 сутки) и через 6 месяцев после оперативного вмешательства. Критериями ремиссии были: 1) нормализация экскреции кортизола с суточной мочой, уровней АКТГ и кортизола в крови в 23.00; 2) вторичная надпочечниковая недостаточность (кортизол в крови утром ниже нижней границы нормы и/или клиника надпочечниковой недостаточности и потребность в заместительной гормональной терапии глюкокортикостероидами) и/или 3) подавление секреции кортизола в крови менее 50 нмоль/л в супрессивной пробе с 1 мг дексаметазона у пациентов с эукортицизмом.

Результаты

Диагноз «болезнь Кушинга» после транссфеноидальной эндоскопической аденомэктомии был подтвержден у всех пациентов, у 4 — на основании иммуногистохимического исследования послеоперационного материала — подтверждения экспрессии АКТГ клетками удаленной опухоли. Из них в послеоперационном периоде 3 пациентам в связи с клиникой надпочечниковой недостаточности проводилась заместительная гормональная терапия глюкокортикостероидами; у 1 пациентки

отмечалась персистенция заболевания. У 1 пациентки при гистологическом исследовании не было выявлено ткани аденомы гипофиза, поэтому экспрессию АКТГ оценить не удалось. Однако в послеоперационном периоде у нее развилась ремиссия гиперкортицизма, которая сохранялась и через 6 месяцев после операции, что подтверждало диагноз «болезнь Кушинга».

Результаты исследования уровней АКТГ и пролактина в полученных образцах крови представлены в Таблице 2. При катетеризации пещеристых синусов у всех пациентов соотношение АКТГ ПС/П было более 2. В трех случаях (пациенты 2, 4 и 5) соотношение уровней АКТГ в образцах крови из обоих синусов (пещеристого и нижнего каменистого) к периферии (АКТГ ПС/П, АКТГ НКС/П) было более 2, у пациентов 2 и 5 — с левой стороны, у пациента 4 — с правой, что свидетельствовало в пользу эутопической продукции АКТГ. Соотношение уровней пролактина в пещеристом синусе к уровням пролактина в периферии на стороне доминантного градиента АКТГ ПС/П у всех пациентов было более 1,8, что исключало технические погрешности при выполнении исследования. Результаты расчета соотношения АКТГ и пролактина (пещеристые синусы/периферия, нижние каменистые синусы/периферия) представлены в Таблице 3.

У двух пациентов (1 и 3) диагностически значимого повышения концентрации АКТГ в образцах крови из нижних каменистых синусов получено не было, соотношение АКТГ НКС/П было менее 2, т. о., у этих пациентов при катетеризации обоих синусов результаты оказались противоречивыми: катетеризация нижних каменистых синусов свидетельствовала в пользу эктопического АКТГ-зависимого синдрома, катетеризация пещеристых синусов — в пользу болезни Кушинга.

У пациента 1 по результатам катетеризации нижних каменистых синусов соотношение АКТГ НКС/П составило 0,43 и 0,67 справа и слева соответственно. АКТГ ПС/П было более 2. При анализе флебограмм была выявлена ассиметрия строения нижних каменистых синусов, слева передняя мыщелковая (кондилярная) вена впадала в левый нижний каменистый синус (см. Рисунок 1).

У пациентки 3 также не было получено повышение уровней АКТГ в образцах крови из нижних каменистых синусов: соотношения АКТГ НКС/П составило 0,75 справа и 0,65 слева. В анамнезе была транссфеноидальная эндоскопическая аденомэктомия от 02.2012 г., персистенция болезни Кушинга. По результатам МРТ гипофиза с контрастированием данных за образование гипофиза получено не было. Однако катетеризация пещеристых синусов выяви-

Таблица 2

РЕЗУЛЬТАТЫ КАТЕТЕРИЗАЦИИ ПЕЩЕРИСТЫХ И НИЖНИХ КАМЕНИСТЫХ СИНУСОВ

№	АКТГ правый ПС, пг/мл	АКТГ правый НКС, пг/мл	АКТГ левый ПС, пг/мл	АКТГ левый НКС, пг/мл	АКТГ П, пг/мл	Пролактин правый ПС, нг/мл	Пролактин правый НКС нг/мл	Пролактин левый ПС нг/мл	Пролактин левый НКС нг/мл	Пролактин П, нг/мл
1	48,04	43,15	746,4	68,27	101,2	40,57	24,99	110,4	43,49	21,49
2	27,72	22,06	236,5	469,2	65,55	24,51	23,81	97,72	113,9	16,05
3	22,84	18,01	298,9	15,58	23,97	18,4	16.33	251,1	72,9	10,2
4	369,3	1014	35,5	21	40,5	470	412	26,56	262	97
5	106,3	54,95	2000	498,7	69,7	9,61	192,1	65,82	39,74	8,7

Примечание: АКТГ — адренокортикотропный гормон, ПС — пещеристый синус, НКС — нижний каменистый синус, П — периферия (нижняя полая вена ниже устья почечных вен).

Таблица 3

СООТНОШЕНИЯ АКТГ И ПРОЛАКТИНА (ПЕЩЕРИСТЫЕ СИНУСЫ/ПЕРИФЕРИЯ, НИЖНИЕ КАМЕНИСТЫЕ СИНУСЫ/ПЕРИФЕРИЯ)

Пациент	АКТГ ПС/П справа	АКТГ НКС/П справа	АКТГ ПС/П слева	АКТГ НКС/П слева	Пролактин ПС/П справа	Пролактин НКС/П справа	Пролактин ПС/П слева	Пролактин НКС/П слева
1	0,47	0,42	**7,37**	0,67	**1,89**	1,16	**5,14**	**2,02**
2	0,42	0,34	**3,61**	**7,16**	1,53	1,48	**6,09**	**7,1**
3	0,95	0,75	**12,47**	0,65	1,81	1,6	**24,62**	**7,15**
4	**9,12**	**25**	0,88	0,52	**4,85**	**4,25**	0,27	2,7
5	1,52	0,79	**28,69**	**7,15**	1,1	**22,08**	**7,56**	**4,56**

Примечание: АКТГ — адренокортикотропный гормон, ПС — пещеристый синус, НКС — нижний каменистый синус, П — периферия (нижняя полая вена ниже устья почечных вен).

Таблица 4

РЕЗУЛЬТАТЫ КАТЕТЕРИЗАЦИИ ПЕЩЕРИСТЫХ И НИЖНИХ КАМЕНИСТЫХ СИНУСОВ, МРТ И ХИРУРГИЧЕСКОГО ЛЕЧЕНИЯ

Пациент	НКС градиент латерализации	ПС градиент латерализации	МРТ	Интраоперационные данные	ИГХ	Клинические исходы
1	1,6 (слева)	18,5 (слева)	слева 3 × 4 мм	Слева	АКТГ+	Ремиссия
2	23,6 (слева)	9 (слева)	нет	Справа	Нет	Ремиссия через 6 мес
3	0,85	13,05 (слева)	нет	Слева	АКТГ+	Ремиссия
4	50 (справа)	11,3 (справа)	справа 2 × 3 мм	справа	АКТГ+	Ремиссия
5	9,05 (слева)	18,87 (слева)	справа 5 × 4 мм	справа	АКТГ+	ремиссия

Примечание: ПС — пещеристый синус, НКС — нижний каменистый синус, МРТ — магнитно-резонансная томография, ИГХ — иимуногистохимическое исследование послеоперационного материала.

ла повышение уровня АКТГ до 298 пг/мл в образце крови из левого пещеристого синуса (АКТГ ПС/П слева — 12,47, Пролактин НПС/П слева — 24,62, что исключало технические погрешности). Т. о., результаты катетеризации обоих синусов оказались противоречивы. При анализе флебограмм тип оттока был без особенностей, нижний каменистый синус представлен единым стволом (Рисунок 2), что не объясняло полученные данные.

Градиент латерализации — соотношение АКТГ между пещеристыми синусами — во всех исследуемых случаях был выше 1,4 (9–18,5). У двух пациентов результаты катетеризации пещеристых синусов совпали с результатами МРТ и интраоперационными данными. У одного пациента без визуализации аденомы по результатам МРТ данное соотношение правильно указало сторону расположения образования, что было подтверждено в ходе операции. У двух пациентов данные катетеризации пещеристых синусов не совпали с интраоперационными данными (пациенты 2 и 5). Таким образом, сторона расположения опухоли по данным катетеризации пещеристых синусов совпала с интраоперационными данными в 60 % случаев (3 пациента), по результатам катетеризации нижних каменистых синусов — в 40 % случаев (2 пациента). Результаты представлены в Таблице 4.

Обсуждение

В нашем исследовании при катетеризации пещеристых синусов результаты, свидетельствующие в пользу болезни Кушинга, были получены у 100 % пациентов. Что касается катетеризации нижних каменистых синусов, то у 40 % пациентов полученные данные противоречили результатам катетеризации пещеристых синусов и свидетельствовали в пользу эктопической продукции АКТГ. Традиционно катетеризация нижних каменистых синусов считается «золотым стандартом» в дифференциальной диагностике болезни Кушинга. Чувствительность и специфичность метода по различным данным составляет от 85 до 100 % и от 90 % до 100 % соответственно [1, 3, 13, 16–21]. Однако достоверность высоких значений чувствительности и специфичности метода может быть подвергнута сомнению. Так, в крупном исследовании Olfield и др. [13], включившем 278 пациентов с синдромом Кушинга, которым была проведена билатеральная катетеризация нижних каменистых синусов со стимуляцией КТРГ, сообщалось о высокой чувствительности и специфичности метода — 95 % и 100 % до стимуляции, 100 % и 100 % после стимуляции соответственно. При анализе работы оказалось, что диагноз был подтвержден у 246 пациентов, перенесших оперативное вмешательство. У 215 пациентов был установлен диагноз «болезнь Кушинга» (в 187 случаях — по результатам иммуногистохимического исследования, в остальных — на основании клинических и лабораторных данных в послеоперационном периоде). В 11 случаях было подтверждено первичное поражение надпочечников, в 20 — эктопическая секреция АКТГ. У 32 пациентов диагноз не был подтвержден. Из них у 12 пациентов по результатам катетеризации нижних каменистых синусов были получены данные за эктопический АКТГ-зависимый синдром, однако источник секреции АКТГ не был найден. У 16 пациентов с подтвержденным по результатам катетеризации

центральным генезом продукции АКТГ опухоль интраоперационно найдена не была (у 11 пациентов это была повторная операция), и в послеоперационном периоде сохранялся гиперкортицизм. Т. о., вероятно, чувствительность и специфичность метода может быть значительно ниже, учитывая то, что в случаях, когда источник гиперпродукции не найден, нельзя утверждать, что данные катетеризации нижних каменистых синусов правильно указывали на причину гиперсекреции АКТГ.

В нашей работе результаты катетеризации нижних каменистых синусов оказались ложноотрицательными в двух случаях. Одной из причин, приводящих к ложноотрицательным результатам при катетеризации нижних каменистых синусов, считают аномалию строения нижних каменистых синусов [18]. Действительно, у пациента 1 имели место анатомические особенности строения нижних каменистых синусов в виде впадения в левый нижний каменистый синус передней мыщелковой вены (рис. 1). Забор крови был выполнен ниже места впадения мыщелковой вены, вследствие этого могло произойти разбавление крови, в связи с чем соотношение АКТГ НКС/П оказалось менее 2. Однако оценка анатомии нижних каменистых синусов не всегда может объяснить результаты исследования. У пациентки 3, несмотря на то, что соотношение АКТГ НПС/П было ниже 2 с обеих сторон, анатомических особенностей в строении нижних каменистых синусов по данным флебограммы выявлено не было, справа и слева оно было стволового типа (см. Рисунок 2). В таких случаях причиной могут быть анатомические особенности оттока от пещеристого синуса. Так, Hayashi и др. [28] опубликовали работу, посвященную изучению анатомических особенностей строения пещеристого синуса и влиянию его на результаты катетеризации пещеристых и нижних каменистых синусов. По данным авторов, дренирование в нижний каменистый синус осуществлялось преимущественно из передней части пещеристого синуса, тогда как из задней части этого синуса дренаж осуществлялся в крыловидное сплетение. Авторами был описан случай, когда у пациента результаты катетеризации пещеристого и нижнего каменистого синусов оказались противоречивы (катетеризация нижних каменистых синусов свидетельствовала в пользу эктопического АКТГ синдрома). При изучении анатомии пещеристого синуса этого пациента оказалось, что аденома гипофиза находилась ближе к задней части пещеристого синуса и отток от нее был преимущественно в крыловидное сплетение, поэтому, по мнению авторов, катетеризация нижних каменистых синусов оказалась неинформативной. Подобный вариант анатомического строения нельзя исключить у пациентки 3 в нашей работе.

Рисунок 1. Флебограмма пациента 1

Примечание: 1 — левый пещеристый синус; 2 — левый нижний каменистый синус (кончик катетера расположен ниже места впадения в нижний каменистый синус передней мыщелковой вены); 3 — место впадения передней мыщелковой вены в нижний каменистый синус.

Рисунок 2. Флебограмма пациента 3

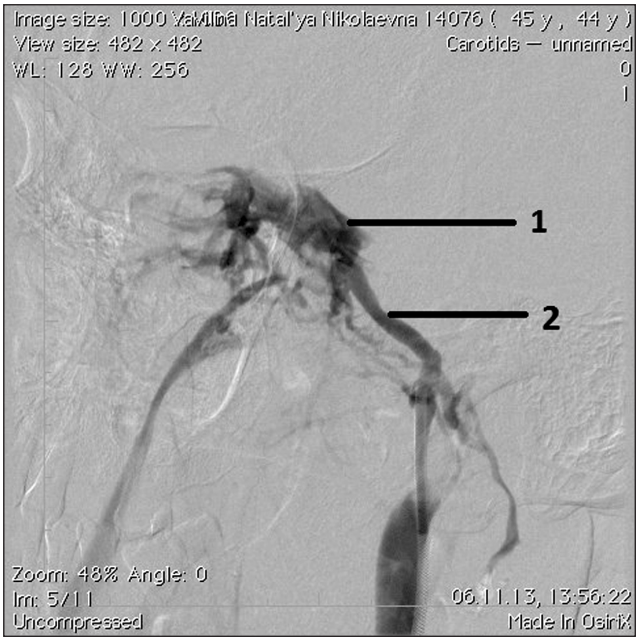

Примечание: 1 — пещеристый синус; 2 — нижний каменистый синус (представлен единым стволом).

Необходимо изучение влияния анатомических особенностей строения нижних каменистых синусов, а также путей дренирования пещеристых синусов на результаты катетеризации.

Латерализация кортикотропиномы по данным катетеризации пещеристых синусов совпала с интраоперационными данными в 60 % случаев (3 пациента), при катетеризации нижних каменистых синусов — в 40 % случаев (2 пациента). Полученные нами результаты не противоречили данными литературы [24, 26, 27].

К недостаткам нашего исследования можно отнести отсутствие стимуляции КРГ или десмопрессином, которые недоступны в России. Учитывая ограничения в использовании расходных материалов, мы не проводили билатеральную катетеризацию с одновременным забором крови из одноименных синусов, однако при отсутствии стимуляции и при быстром выполнении заборов крови с обеих сторон, необходимость билатеральной катетеризации представлялась менее актуальной.

Заключение

Получены данные о том, что в некоторых случаях катетеризация нижних каменистых синусов может приводить к неправильной диагностике источника гиперпродукции АКТГ, и только результаты катетеризации пещеристых синусов позволяют установить точный диагноз. Это указывает на необходимость изучения индивидуальных анатомических особенностей пещеристых и нижних каменистых синусов при интерпретации полученных данных. Также следует помнить о возможности технических ошибок. Что касается определения стороны локализации кортикотропиномы по данным катетеризации пещеристых синусов, то были выявлены некоторые преимущества по сравнению с забором крови из нижних каменистых синусов. Таким образом, необходимо продолжение исследования, увеличение количества наблюдений, что позволит оценить чувствительность и специфичность методики катетеризация пещеристых и нижних каменистых синусов. Также представляет интерес сравнение данных катетеризации обоих синусов без стимуляции и на фоне стимуляции.

Конфликт интересов / Conflict of interest
Авторы заявили об отсутствии потенциального конфликта интересов. / The authors declare no conflict of interest.

Список литературы / References

1. Newell-Price J, Trainer P, Besser M, Grossman A. The diagnosis and differential diagnosis of Cushing‘s syndrome and pseudo-Cushing‘s state. Endocrine Review. 1998;19(5):647–672.

2. Aron DC, Tyrrell JB, Fitzgerald PA, Findling JW, Forsham PH. Cushing‘s syndrome: problems in diagnosis. Medicine. 1981;60(1):25–35.

3. Ilias I, Torpy DJ, Pacak K, Mullen N, Wesley RA, Nieman LK. Cushing’s syndrome due to ectopic corticotropin secretion: twenty years’ experience at the National Institutes of Health. J Clin Endocrinol Metab. 2005;90(8):4955–4962.

4. Findling JW, Raff H. Cushing’s syndrome: important issues in diagnosis and management. J Clin Endocrinol Metab. 2006;91(10):3746–3753.

5. Newell-Price J, Bertagna X, Grossman AB, Nieman LK. Cushing’s syndrome. Lancet. 2006;367 (9522):1605–1617.

6. Hall WA, Luciano MG, Doppman JL, Patronas NJ, Oldfield EH. Pituitary magnetic resonance imaging in normal human volunteers: occult adenomas in the general population. Ann Intern Med. 1994;120(10):817–820.

7. Buchfelder M, Nistor R, Fahlbusch R, Huk WJ. The accuracy of CT and MR evaluation of the sellaturcica for detection of adrenocorticotropic hormone-secreting adenomas in Cushing disease. AJNR Am J Neuroradiol. 1993;14(5):1183–1190.

8. Tyrrell JB, Findling JW, Aron DC, Fitzgerald PA, Forsham PH. An overnight high-dose dexamethasone suppression test for rapid differential diagnosis of Cushing’s. Ann Intern Med. 1986;104(2):180–186.

9. Suda T1, Kageyama K, Nigawara T, Sakihara S. Evaluation of diagnostic tests for ACTH-dependent Cushing’s syndrome. Endocr J. 2009;56(3):469–476.

10. Tsagarakis S, Tsigos C, Vasiliou V, Tsiotra P, Kaskarelis J, Sotiropoulou C et al. The desmopressin and combined CRH-desmopressin tests in the differential diagnosis of ACTH-dependent Cushing‘s syndrome: constraints imposed by the expression of V2 vasopressin receptors in tumors with ectopic ACTH secretion. J Clin Endocrinol Metab. 2002;87(4):1646–1653.

11. Chrousos GP, Schulte HM, Oldfield EH, Gold PW, Cutler GB Jr, Loriaux DL. The corticotropin-releasing factor stimulation test in the evaluation of patients with Cushing‘s syndrome. N Engl J Med. 1984;310(10):622–626.

12. Corrigan DF, Schaaf M, Whaley RA, Czerwinski CL, Earll JM. Selective venous sampling to differentiate ectopic ACTH secretion from pituitary Cushing’s syndrome. N Engl J Med. 1977;296(15):861–862.

13. Oldfield EH, Doppman JL, Nieman LK, Chrousos GP, Miller DL, Katz DA et al. Petrosal sinus sampling with and without corticotrophin-releasing hormone for the differential diagnosis of Cushing‘s syndrome. N Engl J Med. 1991;325 (13): 897–905.

14. Findling JW, Kehoe ME, Shaker JL, Raff H. Routine inferior petrosal sinus sampling in the differential diagnosis of aderenocorticotropin (ACTH)-dependent Cushing‘s syndrome. J Clin Endocrinol Metab. 1991;73(2):408–413.

15. Colao A, Faggiano A, Pivonello R, Pecori Giraldi F, Cavagnini F, Lombardi G. Inferior petrosal sinus sampling in the differential diagnosis of Cushing’s syndrome: results of an Italian multicenter study. Eur J Endocrinol. 2001;144 (5):499–507.

16. Invitti C, Pecori Giraldi F, de Martin M, Cavagnini F. Diagnosis and Management of Cushing‘s syndrome: Results of an Italian Multicentre Study. J ClinEndocrinolMetab. 1999;84(2):440–448.

17. Kaltsas GA, Giannulis MG, Newell-Price JD, Dacie JE, Thakkar C, Afshar F et al. A critical analysis of the value of simultaneous inferior petrosal sinus sampling in Cushing disease and the occult ectopic adrenocorticotropi syndrome. J Clin Endocrinol Metab. 1999;84(2):487–492.

18. Bonelli FS, Huston J 3rd, Carpenter PC, Erickson D, Young WF Jr, Meyer FB. Adrenocorticotropic hormone-dependent Cushing‘s syndrome: sensitivity and specificity of inferior petrosal sinus sampling. AJNR Am J Neuroradiol. 2000;21(4):690–696.

19. Kaskarelis IS, Tsatalou EG, Benakis SV, Malagari K, Komninos I, Vassiliadi D et al. Bilateral inferior petrosal sinuses sampling in the routine investigation of Cushing’s syndrome: a comparison with MRI. AJR Am J Rentgenol. 2006;187(2):562–570.

20. Wiggam MI, Heaney AP, McIlrath EM, McCance DR, Sheridan B, Hadden DR, Atkinson AB. Bilateral inferior petrosal sinus sampling in the differential diagnosis of adrenocorticotropin-dependent Cushing’s syndrome: a comparison with other diagnostic tests. J Clin Endocrinol Metab. 2000;85(4):1525–1532.

21. Swearingen B, Katznelson L, Miller K, Grinspoon S, Waltman A, Dorer DJ et al. Diagnostic errors after inferior petrosal sinus sampling. J Clin Endocrinol Metab. 2004;89 (8):3752–3763.

22. Doppman JL, Chang R, Oldfield EH, Chrousos G, Stratakis CA, Nieman LK. The hypoplastic inferior petrosal sinus: a potential source of false-negative results in petrosal sampling for Cushing‘s disease. J Clin Endocrinol Metab. 1999;84(2):533–540.

23. Landolt AM, Valavanis A, Girard J, Eberle AN. Corticotrophin-releasing factor-test used with bilateral, simultaneous inferior petrosal sinus blood-sampling for the diagnosis of pituitary-dependent Cushing’s disease. Clin Endocrinol. 1986;25(6):687–696.

24. Teramoto A, Nemoto S, Takakura K, Sasaki Y, Machida T. Selective venous sampling directly from cavernous sinus in Gushing’s syndrome. J Clin Endocrinol Metab. 1993;76(3):637–641.

25. O’Neill OR, Barnwell SL et al. Superselective cavernous sinus catheterization for adrenocorticotropic hormone assay in Cushing’s disease: value in diagnosis and lateralization. Proc of the Congr of Neurological Surgeons. 1994:150.

26. Graham KE, Samuels MH, Nesbit GM, Cook DM, O‘Neill OR, Barnwell SL et al. Cavernous sinus sampling is highly accurate indistinguishing Cushing‘s disease from the ectopic adrenocorticotropin syndrome and in predicting intrapituitary tumor location. J Clin Endocrinol Metab. 1999;84(5):1602–1610.

27. Potts MB, Shah JK, Molinaro AM, Blevins LS, Tyrrell JB, Kunwar S et al. Cavernous and inferior petrosal sinus sampling and dynamic magnetic resonance imaging in the preoperative evaluation of Cushing‘s disease. J Neurooncol. 2014;116(3):593–600.

28. Hayashi N, Kurimoto M, Kubo M, Kuwayama N, Kurosaki K, Nagai S et al. The impact of cavernous sinus drainage pattern on the results of venous sampling in patients with suspected cushing syndrome. AJNR Am J Neuroradiol. 2008;29(1):69–72.

29. Oldfield EH, Chrousos GP, Schulte HM, Schaaf M, McKeever PE, Krudy AG et al. Preoperative lateralization of ACTH-secreting pituitary microadenomas by bilateral and simultaneous inferior petrosal venous sinus sampling. N Engl J Med. 1985;312(2):100–103.

30. Oldfield EH, Chrousos GP, Neiman L et al. Bilateral inferior petrosal sinus sampling in Cushing syndrome. Adv Biosci. 1988;69:361–362.

31. Sharma T, Raff H, Nieman LK. Prolactin as a marker of successful catheterization during IPSS in Patients with ACTH-dependent Cushing‘s syndrome. J Clin Endocrinol Metab. 2011;96(12):3687–3694.

32. Mulligan GB, Eray E, Faiman C, Gupta M, Pineyro MM, Makdissi A et al. Reduction of false-negative results in inferior petrosal sinus sampling with simultaneous prolactin and corticotrophin measurement. Endocr Pract. 2011;17(1):33–40. doi: 10.4158/EP10067.OR.

Информация об авторах:

Гуссаова Наталья Валерьевна — аспирант, врач-эндокринолог ФГБУ «Федеральный медицинский исследовательский центр имени В. А. Алмазова» Минздрава России (ФМИЦ им. В. А. Алмазова); Савелло Александр Викторович — доктор медицинских наук, старший научный сотрудник НИЛ ангионеврологии, врач-нейрохирург ФМИЦ им. В. А. Алмазова; Цой Ульяна Александровна — кандидат медицинских наук, ведущий научный сотрудник Института эндокринологии ФМИЦ имени В. А. Алмазова; Черебилло Владислав Юрьевич — доктор медицинский наук, профессор, заведующий НИО эндокринной хирургии, врач-нейрохирург ФМИЦ им. В. А. Алмазова; Рязанов Павел Александрович — врач-морфолог, аспирант, научный сотрудник НИЛ патоморфологии ФМИЦ им. В. А. Алмазова; Митрофанова Любовь Борисовна — доктор медицинских наук, заведующая НИЛ патоморфологии ФМИЦ им. В. А. Алмазова; Гринева Елена Николаевна — доктор медицинских наук, профессор, директор Института эндокринологии ФМИЦ имени В. А. Алмазова.

Author information:

Guskova Natalya — postgraduate student, physician-endocrinologist o fFederal Almazov North-West Research Centre, St-Petersburg, Russia; Savello Alexander — doctor of medical Sciences, senior researcher of the laboratory of angioneurology, doctor-neuro-surgeon of the Federal Almazov North-West Research Centre, St-Petersburg, Russia; Choi Juliana — candidate of medical Sciences, leading researcher of the Institute of endocrinology of Federal Almazov North-West Research Centre, St-Petersburg, Russia; Cerebello Vladislav — doctor of medical Sciences, Professor, head of Department of endocrine surgery, neurosurgeon of the Federal Almazov North-West Research Centre, St-Petersburg, Russia; Ryazanov, Pavel — doctor-morphologist, PhD student, scientific researcher of the laboratory of pathomorphology of the Federal Almazov North-West Research Centre, St-Petersburg, Russia; Mitrofanova Lyubov — doctor of medical Sciences, head of laboratory of pathomorphology of the Federal Almazov North-West Research Centre, St-Petersburg, Russia; Grineva Elena — doctor of medical Sciences, Professor, Director of the Institute of endocrinology of Federal Almazov North-West Research Centre, St-Petersburg, Russia