ISSN 2311-4495
ISSN 2410-5155 (Online)
УДК 616.379-008.64

ПАТОМОРФОЛОГИЯ АТИПИЧНОЙ ФОРМЫ ВРОЖДЕННОГО ГИПЕРИНСУЛИНИЗМА НА ПРИМЕРЕ ТРЕХ КЛИНИЧЕСКИХ СЛУЧАЕВ

Перминова А. А., Митрофанова Л. Б., Баиров В. Г., Сухоцкая А. А., Рыжкова Д. В.

Федеральное государственное бюджетное учреждение «Национальный медицинский исследовательский центр имени В. А. Алмазова» Министерства здравоохранения Российской Федерации, Санкт-Петербург, Россия

Контактная информация:
Перминова Анастасия Аркадьевна,
ФГБУ «НМИЦ им. В. А. Алмазова» Минздрава России,
ул. Аккуратова, д. 2, Санкт-Петербург, Россия, 197341.
Email: aaperminova@yandex.ru

Статья поступила в редакцию 14.08.2020 и принята к печати 11.10.2020.

Резюме

Актуальность. Врожденный гиперинсулинизм (ВГ) характеризуется персистирующей гипогликемией, приводящей к необратимому повреждению коры головного мозга. Атипичная форма ВГ (АВГ) остается практически неизученной. **Цель.** Описание гистологических и иммуногистохимических особенностей поджелудочной железы (ПЖ) при АВГ. **Материалы и методы.** Материал для исследования — фрагменты резецированной ПЖ 3 детей с АВГ возрастом 3, 6 и 7 месяцев. Контрольная группа — ПЖ 9 детей, умерших от пороков сердца. Ткань ПЖ окрашивалась гематоксилином и эозином, проводилась иммуногистохимическая реакция с антителами к хромогранину А, соматостатину и факторам транскрипции (ФТ) NeuroD1, Nkx2.2 и Isl1. **Результаты.** У всех пациентов наблюдались гиперплазированные островки Лангерганса, которые местами сливались друг с другом. У двоих пациентов поражение ограничивалось участком ПЖ, а у одного захватывало всю железу. У всех пациентов резко повышалась ($p < 0,01$) экспрессия NeuroD1 как в экзокринной, так и в эндокринной частях ПЖ в зоне поражения: в 79,0 ± 23,4 % эндокриноцитов и в 88,0 ± 8,2 % экзокриноцитов (в контроле 10,5 ± 7,9 % и 4,0 ± 4,9 % соответственно). Экспрессия хромогранина А и ФТ Isl1 и Nkx2.2 статистически значимо ($p < 0,01$) повышалась только в пораженных эндокриноцитах (хромогранин А — 62,3 ± 15,4 % эндокриноцитов, Isl1 — 82,0 ± 4,6 %, Nkx2.2 — 81,3 ± 4,6 %; в контроле — 39,4 ± 7,9 %, 30,2 ± 16,2 % и 26,4 ± 11,9 % соответственно). У двух пациентов наблюдалась тенденция к повышению количества соматостатин + эндокриноцитов. **Заключение.** АВГ морфологически очень гетерогенна. Как и другие формы ВГ, АВГ характеризовалась статистически значимым повышением экспрессии хромогранина А и ФТ NeuroD1, Nkx2.2, Isl1, а экспрессия соматостатина в целом оставалась неизменной.

Ключевые слова: атипичная форма врожденного гиперинсулинизма, врожденный гиперинсулинизм, гипертрофия ядер эндокриноцитов, иммуногистохимическое исследование, соматостатин, хромо гранин А, Isl1, NeuroD1, Nkx2.2.

Для цитирования: Перминова А.А., Митрофанова Л.Б., Баиров В.Г. и др. Патоморфология атипичной формы врожденного гиперинсулинизма на примере трех клинических случаев. Трансляционная медицина. 2020; 7 (5): 53-61. DOI: 10.18705/2311-4495-2020-7-5-53-61

PATHOMORPHOLOGY OF THE ATYPICAL FORM OF CONGENITAL HYPERINSULINISM ON THE EXAMPLE OF THREE CLINICAL CASES

Perminova A. A., Mitrofanova L. B., Bairov V. G., Sukhotskaya A. A., Ryzhkova D. V.

Almazov National Medical Research Centre, Saint Petersburg, Russia

Corresponding author:
Perminova Anastasia A.,
Almazov National Medical Research Centre,
Akkuratova str. 2, Saint Petersburg, Russia,
197341.
E-mail: aaperminova@yandex.ru

Received 14 August 2020; accepted 11 October 2020.

Abstract

Background. Congenital hyperinsulinism (CH) is characterized by persistent hypoglycemia, leading to irreversible damage to the cerebral cortex. The atypical form of CH (ACH) remains practically unexplored. **Objective.** Description of histological and immunohistochemical features of the pancreas in ACH. Design and methods. Material for research — fragments of the resected pancreas of 3 children with ACH aged 3, 6 and 7 months. Control group — pancreas of 9 children who died from heart malformations. Pancreatic tissue was stained with hematoxylin and eosin, an immunohistochemical reaction was performed with antibodies to chromogranin A, somatostatin, and transcription factors (TF) NeuroD1, Nkx2.2, and Isl1. **Results.** In all patients, numerous hyperplastic islets of Langerhans were observed, which in places merged with each other. In two patients, the lesion was limited to the pancreas area, and in one it covered the entire gland. All patients showed a sharp increase ($p < 0.01$) in the expression of NeuroD1 both in the exocrine and endocrine parts of the pancreas in the affected area: in 79.0 ± 23.4 % of endocrinocytes and in 88.0 ± 8.2 % of exocrinocytes (in the control 10.5 ± 7.9 % and 4.0 ± 4.9 % respectively). The expression of chromogranin A and TF Isl1 and Nkx2.2 increased statistically significantly ($p < 0.01$) only in affected endocrinocytes (chromogranin A — 62.3 ± 15.4 % of endocrinocytes, Isl1 — 82.0 ± 4.6 %, Nkx2.2 — 81.3 ± 4.6 %; in the control — 39.4 ± 7.9 %, 30.2 ± 16.2 % and 26.4 ± 11.9 % respectively). In 2 patients, there was a tendency to an increase in the number of somatostatin + endocrinocytes. **Conclusion.** ACH is morphologically very heterogeneous. Like other forms of CH, ACH was characterized by a statistically significant increase in the expression of chromogranin A and TF NeuroD1, Nkx2.2, Isl1, while the expression of somatostatin in general remained unchanged.

Key words: atypical form of congenital hyperinsulinism, chromogranin A, congenital hyperinsulinism, hypertrophy of endocrinocyte nuclei, immunohistochemical study, Isl1, NeuroD1, Nkx2.2, somatostatin.

For citation: Perminova AA, Mitrofanova LB, Bairov VG, et al. Pathomorphology of the atypical form of congenital hyperinsulinism on the example of three clinical cases. Translational Medicine. 2020; 7 (5): 53-61. (In Russ.) DOI: 10.18705/2311-4495-2020-7-5-53-61

Список сокращений: АВГ — атипичная форма врожденного гиперинсулинизма, ВГ — врожденный гиперинсулинизм, ПЖ — поджелудочная железа, ПЭТ-КТ — позитронно-эмиссионная компьютерная томография, ФТ — фактор транскрипции.

Введение

Врожденный гиперинсулинизм (ВГ) характеризуется развитием персистирующей гипогликемии, которая приводит к необратимому повреждению коры головного мозга с последующей инвалидизацией больных [1]. Будучи гетерогенной патологией, ВГ является наиболее частой причиной персистирующей гипогликемии у детей грудного возраста. В то же время в понятие ВГ не входит гипогликемия, связанная с перинатальным стрессом, ятрогенными вмешательствами или генетическими синдромами, а также инсулинома [2]. В научных публикациях

до сих пор иногда встречаются устаревшие термины для обозначения ВГ, такие как незидиобластоз, персистирующая гиперинсулинемическая гипогликемия младенцев и идиопатическая спонтанно возникающая гипогликемия младенцев [3].

ВГ в европейской популяции встречается лишь у 1 из 40 000–50 000 новорожденных детей [4]. Однако в ближневосточных регионах, где распространены близкородственные браки, частота встречаемости этого заболевания может достигать 1:2500 [5].

Известно около 15 генов, мутации в которых могут приводить к развитию ВГ [6]. Наиболее часто патогенные мутации затрагивают гены ABCC8 и KCNJ11, кодирующие компоненты АТФ-зависимого калиевого канала, нарушение работы которого в островках Лангерганса приводит к бесконтрольной секреции инсулина β-клетками и развитию персистирующей гипогликемии.

В зависимости от объема поражения выделяют очаговую, диффузную и атипичную формы ВГ [7, 8]. Для очаговой формы характерно поражение ограниченного участка поджелудочной железы (ПЖ) со слиянием островков Лангерганса вследствие аденоматозной гиперплазии β-клеток, для диффузной — гиперплазия островков Лангерганса с появлением в них гипертрофированных и гиперхромных ядер эндокриноцитов во всей ПЖ. В понятие атипичной формы ВГ входят все те случаи, патоморфология которых не укладывается в понятие очаговой и диффузной формы. Атипичной форме присущ морфологический мозаицизм: сосуществование уменьшенных в размерах и гиперплазированных островков Лангерганса, а также поражение части ПЖ без развития в этой области характерной для очаговой формы аденоматозной гиперплазии [9, 10]. При этом в гиперплазированных островках Лангерганса содержится больше проинсулина, чем инсулина, в то время как в маленьких островках наблюдается обратное соотношение [10]. По степени выраженности экспрессии инсулина островки Лангерганса при атипичной форме подразделяются на активные и покоящиеся. В последних находят повышенное количество соматостатин-позитивных δ-клеток, которые коэкспрессируют транскрипционный фактор Nkx2.2 [8].

Известно, что различные варианты мутаций в генах ABCC8 и KCNJ11 ассоциированы с очаговой и диффузной формами ВГ [6]. Что касается атипичной формы, то для нее не установлены какие-либо четкие корреляции с определенными мутациями. Согласно имеющимся данным, к развитию атипичных форм ВГ может приводить внутритканевый мозаицизм (вследствие соматической рекомбинации) и отцовская изодисомия при доминантных мутациях в гене ABCC8 [9, 11].

Вместе с тем выявление того или иного морфологического варианта ВГ принципиально важно, поскольку разные его формы имеют не только разный потенциал к излечению, но и предполагают разный необходимый объем хирургического вмешательства [12]. Многим пациентам с атипичной формой для выздоровления оказывается достаточной парциальная панкреатэктомия, другим же требуется дополнительная медикаментозная коррекция [10].

Несмотря на успехи позитронно-эмиссионной компьютерной томографии (ПЭТ-КТ) с 18F-DOPA в диагностике морфологических форм ВГ [13], окончательное подтверждение того или иного варианта возможно только при гистологическом исследовании, а срочное интраоперационное исследование замороженных срезов ПЖ представляет собой существенные трудности из-за нечеткой визуализации границ между ее экзо- и эндокринными элементами. Для дифференциальной диагностики между различными формами ВГ предлагается оценивать наличие увеличенных в размерах ядер эндокриноцитов, которые, как считают некоторые исследователи, характерны только для диффузной формы [7, 8].

Иммунофенотип ПЖ при ВГ исследован крайне мало. NeuroD1 — транскрипционный фактор, участвующий в нейрогенезе [14]. Помимо нервной системы NeuroD1 экспрессируется также в клетках-предшественниках ПЖ и задействован в процессе формирования островков Лангерганса [15]. Факторы транскрипции Nkx2.2 и Isl1 тоже участвуют в формировании эндокринных островков, а Nkx2.2 еще и в дифференцировке их α-, β-, PP- и δ-клеток [16]. Nkx2.2 может как активировать, так и подавлять экспрессию NeuroD1 [17]. Окрашивание на хромогранин А в зачатке ПЖ становится положительным уже с 8-й недели гестации, в то время как инсулин и глюкагон в этих клетках еще не выявляются [18]. Что касается соматостатина, то он, как известно, ингибирует секрецию и глюкагона, и инсулина, но их взаимоотношения при ВГ остаются еще не до конца выясненными [19]. Недавно нами было установлено, что экспрессия NeuroD1, Nkx2.2, Isl1 и хромогранина А повышается, а соматостатина — не изменяется как при диффузной, так и при очаговой формах ВГ [20]. Однако для атипичной формы ВГ подобные данные в литературе отсутствуют.

Патоморфология ВГ в целом на сегодняшний день остается малоизученной. В особенности это касается атипичной формы, детальное гистологи-

ческое описание которой до сих пор отсутствует.

Целью исследования было описание гистологических и иммуногистохимических особенностей ПЖ при атипичной форме ВГ.

Материалы и методы

Материалами для исследования послужили фрагменты резецированной ПЖ 3 детей (табл. 1) с гистологически подтвержденной атипичной формой ВГ. Возраст пациентов был 3, 6 и 7 месяцев. В качестве контроля использовался аутопсийный материал ПЖ 9 детей возрастом от 1 до 10 месяцев (средний возраст 3,2 ± 2,9 месяцев), умерших от декомпенсированных пороков сердца.

Двое из троих детей на момент рождения имели массу тела более 4 кг. У всех троих пациентов ВГ был диагностирован в течение первых суток жизни. В ходе предоперационной диагностики у двоих детей с макросомией были выявлены гетерозиготные мутации в гене ABCC8, а у одного ребенка — сочетание гомозиготной мутации в гене KCNJ11 и гетерозиготной мутации в гене HNF4A (табл. 1). По данным ПЭТ-КТ у всех троих было диагностирована фокальная форма ВГ, причем у двоих пациентов фокусы были одиночными и располагались в головке ПЖ, а у одного фокусов было несколько, и они находились в теле и хвосте.

В соответствии с данными интраоперационного гистологического исследования первому пациенту была выполнена проксимальная гемипанкреатэктомия (субтотальная резекция головки ПЖ), второму — субтотальная резекция 99 % ткани ПЖ, а третьему — резекция тела и хвоста ПЖ. В послеоперационном периоде у ребенка, перенесшего субтотальную резекцию ПЖ, развился сахарный диабет и экзокринная недостаточность ПЖ, а также задержка психомоторного развития. У пациента, которому была выполнена резекция тела и хвоста ПЖ, впоследствии были диагностированы частичная экзокринная недостаточность ПЖ и задержка психомоторного развития.

Было выполнено гистологическое исследование с окрашиванием микропрепаратов ПЖ гематоксилином и эозином, а также иммуногистохимическое исследование с антителами к факторам транскрипции NeuroD1, Nkx2.2 и Isl1; к хромогранину А и соматостатину. В ходе морфометрического анализа производился подсчет экспрессирующих указанные маркеры клеток по отношению к общему количеству эндокриноцитов в поле зрения. В каждом микропрепарате было оценено по 10 полей зрения.

Статистический анализ проводился с помощью Statistica v.10 software (StatSoft, Russia). Значимость различий в количественных характеристиках интерпретировали с использованием t-критерия Стьюдента (для нормальных распределений) и с помощью критерия Манна–Уитни (в случае других типов распределения). Различия между группами были определены как статистически значимые при $p < 0,05$. Для оценки наличия связи между двумя переменными был применен ранговый корреляционный анализ Спирмена. Коэффициент корреляции (r) интерпретировался следующим образом: $r < 0,3$: слабая связь; $r = 0,3–0,5$: умеренная; $r = 0,5–0,7$:

Таблица 1. Клинические данные пациентов с атипичной формой ВГ

Пациент	Пол	Возраст, мес.	Масса тела при рождении, г.	ПЭТ-КТ	Генетическое исследование	Объем операции	Осложнения
№ 1	Ж	3	4300	Фокальная форма, фокус в головке	ABCC8 гетерозиготная c.1923+2T>A	Проксимальная гемипанкреатэктомия	–
№ 2	Ж	7	2260 (кесарево сечение на 37-й нед.)	Фокальная форма, фокус в головке	KCNJ11 гомозиготная c.1037C>T:p. A346V; HNF4A гетерозиготная c. 1321A>G:p. I441V	Субтотальная резекция 99 % ПЖ	Сахарный диабет, экзокринная недостаточность ПЖ, задержка психомоторного развития
№ 3	М	6	4220	В большей степени фокальная, фокусы в теле и хвосте	ABCC8 гетерозиготная c.3330–13G>A	Резекция тела и хвоста ПЖ	Частичная экзокринная недостаточность ПЖ, задержка психомоторного развития

Таблица 2. Данные иммуногистохимического исследования пораженных участков ПЖ при атипичной форме ВГ: доля эндо- или экзокринных клеток в поле зрения в пораженном участке ПЖ, экспрессирующих тот или иной иммуногистохимический маркер

Пациент	Часть ПЖ	NeuroD1 (%)	ChrA (%)	Isl1 (%)	Nkx2.2 (%)	Соматостатин (%)
№ 1	Эндо	93	55	78	84	13
	Экзо	95	2	6	5	3
№ 2	Эндо	52	52	88	84	47
	Экзо	90	2	10	8	2
№ 3	Эндо	92	80	80	76	30
	Экзо	79	5	6	6	1
Пациенты (n = 3), M±SD	Эндо	79,0 ± 23,4*	62,3 ± 15,4*	82,0 ± 4,6*	81,3 ± 4,6*	30,0 ± 17,0
	Экзо	88,0 ± 8,2*	3,0 ± 1,7	7,3 ± 2,3	6,3 ± 1,5	2,0 ± 1,0
Контроль (n = 9), M±SD	Эндо	4,0 ± 4,9	39,4 ± 7,9	30,2 ± 16,2	26,4 ± 11,9	22,3 ± 11,5
	Экзо	10,5 ± 7,9	3,1 ± 3,2	5,1 ± 5,3	4,1 ± 2,9	2,6 ± 1,4

Примечания: M — среднее арифметическое, SD — среднеквадратическое отклонение, * — разница статистически значима по сравнению с контролем при $p < 0,01$.

значимая; $r = 0,7–0,9$: сильная; и $r > 0,9$: очень сильная. Корреляция считалась положительной, если $r > 0$, и отрицательной, если $r < 0$.

Результаты

Гистологическое исследование

У пациента № 1 в головке ПЖ наблюдались многочисленные гиперплазированные островки Лангерганса, которые местами сливались друг с другом, показывая тем самым тенденцию к формированию аденоматозноподобных структур (рис. 1). Но при этом отсутствовал четко сформированный узел аденоматозной гиперплазии, который обычно наблюдается при классической очаговой форме ВГ [7]. В свою очередь, в отличие от диффузной формы ВГ, у пациента № 1 пораженный участок был ограничен головкой ПЖ, в то время как в хирургических краях резекции была неизмененная экзо- и эндокринная ткань. Кроме того, в пораженных островках Лангерганса встречалось достаточно много эндокриноцитов с увеличенными в размерах ядрами: 5,3 клетки в поле зрения (3,21 % от общего количества эндокриноцитов).

Гистоархитектоника ПЖ у пациента № 2 была аналогичной таковой у пациента № 1 за исключением того, что поражение не ограничивалось каким-либо участком, а захватывало всю ткань ПЖ: во всех изученных срезах в островках Лангерганса выявлялись увеличенные в размерах ядра (в среднем 2,3 клетки в поле зрения или 2,85 % эндокриноцитов, рис. 2). Но при этом, в отличие от диффузной формы ВГ, гиперплазированные островки местами сливались между собой, создавая видимость аденоматозного поражения.

У пациента № 3 увеличенные в размерах островки Лангерганса тоже местами сливались между собой, как у пациентов № 1 и 2, но при этом поражение носило мультифокальный характер: среди нормальной ткани ПЖ было обнаружено 2 участка со скоплением гиперплазированных эндокринных островков. Однако, в отличие от пациентов № 1 и 2, даже в пораженных зонах было обнаружено сравнительно мало клеток с увеличенными ядрами: в среднем 1,5 клетки в поле зрения (1,37 % эндокриноцитов).

Иммуногистохимическое исследование

Во всех трех случаях полученные данные были достаточно однородными (табл. 2).

У всех пациентов наблюдалось резкое повышение экспрессии транскрипционного фактора NeuroD1 как в экзокринной, так и в эндокринной частях ПЖ в зоне поражения (разница статистически значима по сравнению с контролем, $p < 0,01$): у пациентов с атипичной формой ВГ NeuroD1 выявлялся в 79,0 ± 23,4 % эндокриноцитов и в 88,0 ± 8,2 % экзокриноцитов, в то время как в нормальной ПЖ эти показатели составили 10,5 ± 7,9 % и 4,0 ± 4,9 % соответственно. При этом была обнаружена сильная положительная корреляция ($r = 0,932$;

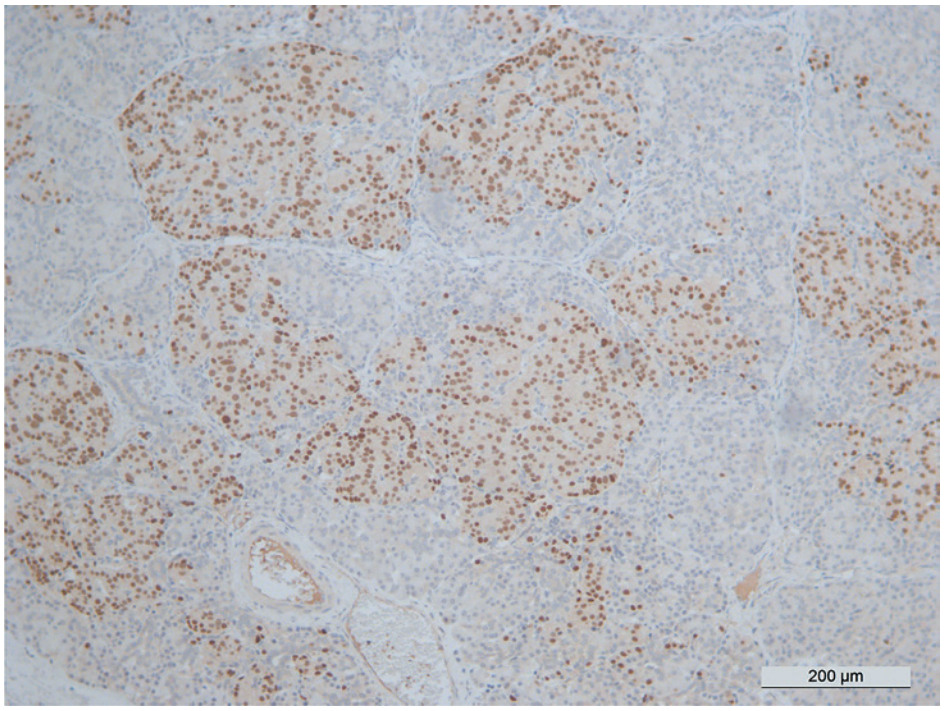

Рис. 1. Пациент № 1. Гиперплазированные островки Лангерганса, сливающиеся друг с другом. Иммуногистохимическая реакция с антителами к ISL-1, увеличение ×100

p < 0,01) между количеством экспрессирующих NeuroD1 клеток между экзо- и эндокринной порциями ПЖ.

Экспрессия факторов транскрипции Isl1 и Nkx2.2, а также хромогранина А была статистически значимо (p < 0,01) выше только в пораженных эндокриноцитах, в то время как в экзокринной части ПЖ оставалась неизменной. У пациентов с атипичной формой ВГ иммуногистохимическая реакция на хромогранин А была положительна в 62,3 ± 15,4 % эндокриноцитов, на Isl1 — в 82,0 ± 4,6 %, а на Nkx2.2 — в 81,3 ± 4,6 %, тогда как в контроле хромогранин А экспрессировало 39,4 ± 7,9 % эндокриноцитов, Isl1 — 30,2 ± 16,2 %, Nkx2.2 — 26,4 ± 11,9 %. Кроме того, прослеживалась статистически значимая связь между степенью выраженности экспрессии хромогранина А и Isl1 (r = 0,643; p < 0,05); хромогранина А и Nkx2.2 (r = 0,582; p < 0,05); а также Isl1 и Nkx2.2 (r = 0,942; p < 0,01). Последняя корреляционная связь была очень сильной. Также наблюдалась статистически значимая (p < 0,01) связь экспрессирующих NeuroD1 эндокриноцитов с хромогранином А, Isl1 и Nkx2.2 (r = 0,822; r = 0,869; r = 0,878 соответственно).

При иммуногистохимическом окрашивании на соматостатин не было обнаружено статистически значимой разницы между нормальной ПЖ и ПЖ пациентов с атипичной формой ВГ. Однако у двух пациентов наблюдалась тенденция к повышению количества экспрессирующих соматостатин эндокринных клеток по сравнению с контролем. В обеих группах соматостатин-позитивные клетки выявлялись преимущественно по периферии островков Лангерганса.

Обсуждение

У двоих пациентов были обнаружены гетерозиготные мутации в гене ABCC8, которые, согласно данным литературы, характерны для очаговой формы ВГ [6]. Однако установлено, что доминантные мутации в гене ABCC8 могут быть причиной появления атипичной формы [9, 11]. Таким образом, нельзя исключить, что у изученных нами пациентов с гетерозиготным генотипом мутантный аллель имел доминантный тип наследования. Несмотря на гистологическую атипию, которая не позволила отнести обнаруженные в ПЖ изменения к классической очаговой форме ВГ, у обоих пациентов пораженные участки захватывали лишь часть железы. Таким образом, в обоих случаях было оправдано произведение парциальной панкреатэктомии. И хотя у обоих пациентов часть ПЖ была сохранена, по крайней мере у одного из них в послеоперационном периоде развились осложнения в виде частичной экзокринной недостаточности и задержки психомоторного развития.

У пациента № 2 было выявлено сразу две мутации: гомозиготная в гене KCNJ11 и гетерозиготная

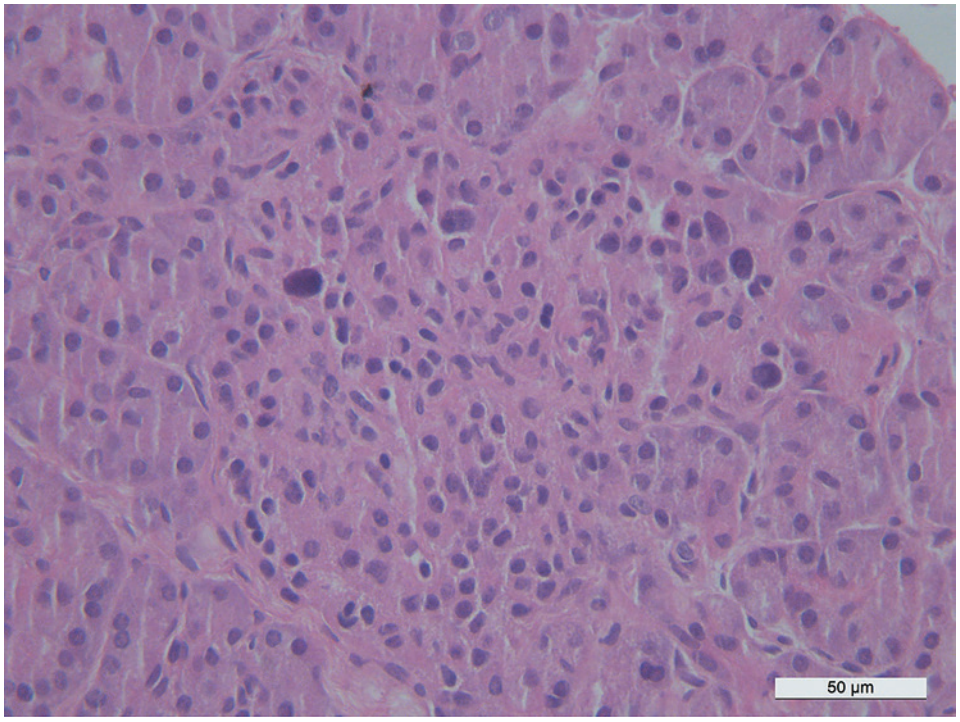

Рис. 2. Островок Лангерганса за пределами зоны аденоматозноподобной гиперплазии ц пациента № 2, окрашивание гематоксилином и эозином, увеличение ×400

в гене HNF4A. Как известно, изолированная гомозиготная мутация в гене KCNJ11 обычно приводит к возникновению диффузной формы ВГ [6]. Что касается мутации в гене HNF4A, то для нее на сегодняшний день не установлена связь с той или иной морфологической формой ВГ, однако известно, что ассоциированный с этой мутацией ВГ со временем может трансформироваться в MODY-диабет [21]. Возможно, что у данного пациента гомозиготная мутация в гене KCNJ11 обусловила диффузность поражения ткани ПЖ, а мутация в гене HNF4A явилась причиной появления атипичной гистоархитектоники.

В двух случаях из трех объем поражения ткани ПЖ был правильно установлен методом ПЭТ-КТ уже на предоперационном этапе. Однако у пациента № 2 был сделан вывод об ограниченности поражения, тогда как при морфологическом исследовании изменения, типичные для ВГ, захватывали всю железу. Причиной ложных результатов ПЭТ в данном случае, вероятно, послужил нехарактерный для диффузной формы аденоматозноподобный участок в ПЖ и, как следствие, гетерогенный захват 18F-DOPA. Таким образом, несмотря на бесспорные успехи ПЭТ-КТ в предоперационной диагностике ВГ [13], неоднородность аккумуляции радиофармацевтического препарата при атипичных формах может стать причиной диагностических ошибок.

Гистологическое исследование ПЖ при ВГ требует тщательного изучения всего присланного операционного материала. Это связано с тем, что атипичная форма ВГ в отдельных зонах ПЖ по своей гистоархитектонике может напоминать как диффузную, так и очаговую формы [8, 9]. У всех трех пациентов нами были обнаружены гиперплазированные островки Лангерганса, местами сливающиеся между собой, но не формирующие четких аденоматозных фокусов, как при очаговой форме. При этом у одного больного поражение носило диффузный характер, а у двоих — ограниченный. Возможно, что у этих двоих пациентов пораженные участки ПЖ представляли собой «недоразвитые» очаги аденоматозной гиперплазии, которые впоследствии трансформировались бы в классические фокусы, характерные для очаговой формы ВГ.

Таким образом, в случае атипичной формы обнаружение в какой-либо части ПЖ аденоматозноподобного участка, представленного сливающимися между собой островками, может привести к ошибочному заключению об очаговом характере патологического процесса, а выявление гиперплазированных островков Лангерганса (хотя местами и сливающихся между собой) с крупными ядрами, наоборот, может навести на мысль о диффузной форме.

Как показывает практика, увеличенные в размерах ядра эндокриноцитов обнаруживаются не только при диффузной, но и при очаговой фор-

ме ВГ [20]. По данным наших исследований, количество клеток с крупными ядрами при очаговой форме (n = 16) составило 4,98 ± 1,2 клеток в п/зр (1,81 ± 0,48 % эндокриноцитов), при диффузной (n = 10) — 3,86 ± 1,55 клеток в п/зр (4,49 ± 1,67 % эндокриноцитов), а в контроле — 0,34 ± 0,19 клеток в п/зр (0,44 ± 0,24 % эндокриноцитов). Таким образом, у пациента № 1 с атипичной формой ВГ количество эндокриноцитов с увеличенными ядрами было несколько больше, чем в среднем у пациентов с очаговой, и меньше, чем у пациентов с диффузной формами ВГ. Но что касается атипичной формы в целом, то, исходя из описанных нами наблюдений, этот признак нельзя считать надежным: у пациента № 1 увеличенные в размерах ядра эндокриноцитов в большом количестве встречались в пораженном участке, у пациента № 2 обнаруживались преимущественно за пределами аденоматозноподобной зоны, а у пациента № 3 — практически не встречались.

Вместе с тем, поскольку от объема поражения ткани ПЖ напрямую зависит объем операции и частота послеоперационных осложнений [12], верная диагностика той или иной морфологической формы ВГ чрезвычайно важна уже на этапах предоперационного обследования и интраоперационного срочного гистологического исследования. По данным немногочисленных исследований, у пациентов с атипичной формой для излечения часто оказывалась достаточной частичная панкреатэктомия [10]. Таким образом, атипичную форму (как и очаговую) необходимо отличать от диффузной, при которой всегда показана субтотальная панкреатэктомия.

Полученные данные иммуногистохимического исследования атипичной формы хорошо согласуются с нашими предшествующими исследованиями иммунофенотипа ПЖ при очаговой и диффузной формах ВГ, при которых было обнаружено статистически значимое повышение экспрессии факторов транскрипции NeuroD1, Nkx2.2 и Isl1, а также хромогранина А в эндокринной части ПЖ, а NeuroD1 — еще и в экзокринной. Что касается экспрессии соматостатина, то статистически значимое увеличение количества соматостатин-позитивных клеток выявлено не было, хотя у двоих из трех изученных нами пациентов и прослеживалась такая тенденция. Возможно, бóльшая выборка пациентов с атипичной формой ВГ позволила бы обнаружить эту, описанную некоторыми авторами, особенность иммунофенотипа [8].

Ограничением исследования явилась маленькая выборка пациентов. Такой размер выборки обусловлен редкостью ВГ в целом и его атипичной формы в частности.

Заключение

Атипичная форма ВГ гетерогенна как генетически, так и морфологически. В то же время, согласно полученным нами данным, ее иммуногистохимический профиль значимо не отличался от других форм ВГ. Как и другие формы ВГ, атипичная характеризовалась статистически значимым повышением экспрессии факторов транскрипции NeuroD1, Nkx2.2, Isl1 и хромогранина А, в то время как экспрессия соматостатина в целом оставалась неизменной. Несмотря на редкость атипичной формы, требуется ее дальнейшее полномасштабное исследование для оптимизации диагностического процесса и лечебной тактики.

Благодарности / Acknowledgments

Коллектив авторов благодарит за приготовление гистологических и иммуногистохимических препаратов лабораторного техника В. Г. Миренбург.

Конфликт интересов / Conflict of interest

Авторы заявили об отсутствии потенциального конфликта интересов. / The authors declare no conflict of interest.

Список литературы / References

1. Menni F, de Lonlay P, Sevin C, et al. Neurologic outcomes of 90 neonates and infants with persistent hyperinsulinemic hypoglycemia. Pediatrics. 2001; 107 (3): 476–479.
2. Lord K, De León DD. Hyperinsulinism in the Neonate. Clin Perinatol. 2018; 45 (1): 61–74.
3. Stanley CA. Advances in diagnosis and treatment of hyperinsulinism in infants and children. J Clin Endocrinol Metab. 2002; 87 (11): 4857–4859.
4. Otonkoski T, Ammala C, Huopio H, et al. A point mutation inactivating the sulfonylurea receptor causes the severe form of persistent hyperinsulinemic hypoglycemia of infancy in Finland. Diabetes. 1999; 48 (2): 408–415.
5. Mathew PM, Young JM, Abu-Osba YK, et al. Persistent neonatal hyperinsulinism. Clin Pediatr (Phila). 1988; 27 (3): 148–151.
6. Galcheva S, Demirbilek H, Al-Khawaga S, et al. The genetic and molecular mechanisms of congenital hyperinsulinism. Front Endocrinol. 2019; 10: 111.
7. Sempoux Ch, Guiot Y, Jaubert F, et al. Focal and diffuse forms of congenital hyperinsulinism: the keys for differential diagnosis. Endocr Pathol. 2004; 15 (3): 241–246.
8. Han B, Mohamed Z, Estebanez MS, et al. Atypical forms of congenital hyperinsulinism in infancy are associated with mosaic patterns of immature islet cells. J Clin Endocrinol Metab. 2017; 102 (9): 3261–3267.
9. Houghton JA, Banerjee I, Shaikh G, et al. Unravelling the genetic causes of mosaic islet morphology in congenital hyperinsulinism. J Pathol Clin Res. 2020; 6 (1): 12–16.
10. Snider KE, Becker S, Boyajian L, et al. Genotype and phenotype correlations in 417 children with congenital

hyperinsulinism. J Clin Endocrinol Metab. 2013; 98 (2): E355–363.

11. Hussain K, Flanagan S E, Smith VV, et al. An ABCC8 gene mutation and mosaic uniparental isodisomy resulting in atypical diffuse congenital hyperinsulinism. Diabetes. 2008; 57 (1): 259–263.

12. Lord K, Dzata E, Snider KE, et al. Clinical presentation and management of children with diffuse and focal hyperinsulinism: a review of 223 cases. J Clin Endocrinol Metab. 2013; 98 (11): E1786–1789.

13. Ni J, Ge J, Zhang M, et al. Genotype and phenotype analysis of a cohort of patients with congenital hyperinsulinism based on DOPA-PET CT scanning. Eur J Pediatr. 2019; 178 (8): 1161–1169.

14. Pataskar A, Jung J, Smialowski P, et al. NeuroD1 reprograms chromatin and transcription factor landscapes to induce the neuronal program. EMBO J. 2016; 35 (1): 24–45.

15. Romer AI, Singer RA, Sui L, et al. Murine perinatal β-cell proliferation and the differentiation of human stem cell-derived insulin-expressing cells require NEUROD1. Diabetes. 2019; 68 (12): 2259–2271.

16. Habener JF, Kemp DM, Thomas MK. Minireview: transcriptional regulation in pancreatic development. Endocrinology. 2005; 146 (3): 1025–1034.

17. Anderson KR, Torres CA, Solomon K, et al. Cooperative transcriptional regulation of the essential pancreatic islet gene NeuroD1 (beta2) by Nkx2.2 and neurogenin 3. J Biol Chem. 2009; 284 (45): 31236–31248.

18. Krivova YS, Barabanov VM, Proshchina AE, et al. Distribution of chromogranin A in human fetal pancreas. Bull Exp Biol Med. 2013; 156 (12): 839–842. In Russian [Кривова Ю.С., Барабанов В.М., Прощина А.Е. и др. Распределение хромогранина А в поджелудочной железе плодов человека. Бюллетень экспериментальной биологии и медицины. 2013; 156 (12): 839–842].

19. Braun M. The somatostatin receptor in human pancreatic β-cells. Vitam Horm. 2014; 95: 165–193.

20. Mitrofanova LB, Hazratov AO, Galkovsky BE, et al. Immunohistochemical study of NeuroD1, Nkx2.2, Isl1 transcription factors, somatostatin and chromogranin a in different forms of congenital hyperinsulinism. Molecular medicine. 2020; 18 (1): 36–47. In Russian [Митрофанова Л.Б., Хазратов А.О., Гальковский Б.Э. и др. Иммуногистохимическое исследование факторов транскрипции NeuroD1, Nkx2.2, Isl1, соматостатина и хромогранина А при различных формах врожденного гиперинсулинизма у детей. Молекулярная медицина. 2020; 18 (1): 36–47].

21. Stanik J, Skopkova M, Brennerova K, et al. Congenital hyperinsulinism and glycogenosis-like phenotype due to a novel HNF4A mutation. Diabetes Res Clin Pract. 2017; 126: 144–150.

Информация об авторах:

Перминова Анастасия Аркадьевна, аспирант 1-го года, патологоанатомическое отделение, ФГБУ «НМИЦ им. В. А. Алмазова» Минздрава России;

Митрофанова Любовь Борисовна, д.м.н., главный научный сотрудник НИЛ патоморфологии, профессор кафедры патологии Института медицинского образования, ФГБУ «НМИЦ им. В. А. Алмазова» Минздрава России;

Баиров Владимир Гиреевич, д.м.н., профессор, главный научный сотрудник НИЛ хирургии врожденной и наследственной патологии Института перинатологии и педиатрии, профессор кафедры хирургических болезней Института медицинского образования, ФГБУ «НМИЦ им. В. А. Алмазова» Минздрава России;

Сухоцкая Анна Андреевна, к.м.н., доцент, заведующий отделением детской хирургии пороков развития, Институт перинатологии и педиатрии, ФГБУ «НМИЦ им. В. А. Алмазова» Минздрава России;

Рыжкова Дарья Викторовна, профессор РАН, д.м.н., главный научный сотрудник научно-исследовательского отдела ядерной медицины и тераностики Института онкологии и гематологии, руководитель научно-клинического объединения ядерной медицины, заведующий кафедрой ядерной медицины и радиационных технологий Института медицинского образования, ФГБУ «НМИЦ им. В. А. Алмазова» Минздрава России.

Author information:

Perminova Anastasia A., 1st year Postgraduate Student, Pathology Department, Almazov National Medical Research Centre;

Mitrofanova Lubov B., MD, Dr. Sc., Chief Researcher of the Scientific Research Laboratory of Pathomorphology, Professor of the Department of Pathology, Almazov National Medical Research Centre;

Bairov Vladimir G., MD, Dr. Sc., Chief Researcher of the Scientific Research Laboratory of Surgery in Congenital and Genetic Diseases, Professor of the Department of Surgery, Almazov National Medical Research Centre;

Sukhotskaya Anna A., PhD, Associate Professor, Head of Pediatric Surgery Department, Almazov National Medical Research Centre;

Ryzhkova Daria Viktorovna, MD, Dr. Sc., Professor, Head of the Research And Clinical Unit for Nuclear Medicine, Chief Researcher at the nuclear Cardiology Research Laboratory, Almazov National Medical Research Centre.