ISSN 2311-4495
ISSN 2410-5155 (Online)
УДК 576.6

УСКОРЕНИЕ БИОДЕГРАДАЦИИ ПОЛИМЕРА НА ОСНОВЕ КОЛЛАГЕНА ПОСЛЕ АДСОРБЦИИ МЕЗЕНХИМАЛЬНЫХ МУЛЬТИПОТЕНТНЫХ СТРОМАЛЬНЫХ КЛЕТОК В ЭКСПЕРИМЕНТЕ

Майбородин И. В.[1], Хоменюк С. В.[1], Михеева Т. В.[1], Ярин Г. Ю.[2], Майбородина В. И.[3], Вильгельми И. А.[2], Шевела А. И.[1]

[1]Федеральное государственное бюджетное учреждение науки Институт химической биологии и фундаментальной медицины Сибирского отделения Российской академии наук
[2]Федеральное государственное бюджетное учреждение «Новосибирский научно-исследовательский институт травматологии и ортопедии им. Я. Л. Цивьяна» Министерства здравоохранения Российской Федерации
[3]Институт молекулярной патологии и патоморфологии Федерального государственного бюджетного научного учреждения «Федеральный исследовательский центр фундаментальной и трансляционной медицины»

Контактная информация:
Майбородин Игорь Валентинович,
ИХБФМ СО РАН,
пр. Ак. Лаврентьева, д. 8, г. Новосибирск,
Россия, 630090.
E-mail: imai@mail.ru

Статья поступила в редакцию 26.05.2019 и принята к печати 06.08.2019.

Резюме

Актуальность. В научной литературе явно недостаточно данных о взаимодействии коллагеновых материалов с живым организмом и о влиянии на этот процесс мультипотентных стромальных клеток (МСК). Имеются противоречия о деградации коллагена и развитии реакций инородного тела. Однако без учета таких результатов невозможно оценивать сроки полного лизиса подобных материалов, разрабатывать эффективные методы профилактики и лечения развивающихся осложнений. **Цель.** Изучить особенности деградации материала на основе коллагена при его имплантации с адсорбированными аутологичными мезенхимальными МСК костномозгового происхождения (АММСККП) в эксперименте. **Материалы и методы.** Методом световой микроскопии изучали в разные сроки состояние тканей вокруг имплантированной коллагеновой мембраны с адсорбированными АММСККП. **Результаты.** Численность сосудов и клеточных элементов в имплантированной без АММСККП коллагенового материала нарастает до 3 недели и остается на этом уровне до окончания наблюдения. Отличительными особенностями применения коллагеновой мембраны с адсорбированными АММСККП являются усиление васкуляризации и клеточной инфильтрации материала в первые 2 недели после операции. Такой эффект в дальнейшем приводит к более быстрой деградации всего имплантированного коллагена, в том числе и более плотных его участков, но не предотвращает образования многоядерных макрофагов со слившейся цитоплазмой. **Заключение.** В результате более выраженной васкуляризации и клеточной инфильтрации, причиной которых являются адсорбированные на поверхности коллагенового материала АММСККП, к 4 неделе весь имплантат разрушается и абсорбируется, а на его месте формируется плотная волокнистая соединительная ткань. Для внедрения в организм следует выбирать наиболее однородные коллагеновые материалы без отличающихся по плотности участков, так как медленно деградирующие фрагменты могут явиться причиной развития гранулематозного воспаления и неудачи самой процедуры имплантации.

Ключевые слова: мультипотентные мезенхимальные стромальные клетки, коллагеновый имплантат, воспаление, нейтрофилы, лимфоциты, макрофаги, эритроциты, гранулемы инородного тела.

Для цитирования: Майбородин И.В., Хоменюк С.В., Михеева Т.В. и др. Ускорение биодеградации полимера на основе коллагена после адсорбции мезенхимальных мультипотентных стромальных клеток в эксперименте. Трансляционная медицина. 2019;6(5):55–67.

THE ACCELERATION OF COLLAGEN BIODEGRADATION AFTER ADSORPTION OF MESENCHYMAL MULTIPOTENT STROMAL CELLS IN EXPERIMENT

Maiborodin I. V.[1], Khomenyuk S. V.[1], Mikheeva T. V.[1], Yarin G. Yu.[2], Maiborodina V. I.[3], Vilgelmi I. A.[2], Shevela A. I.[1]

[1]Institute of Chemical Biology and Fundamental Medicine, Siberian Branch of the Russian Academy of Sciences
[2]Novosibirsk Research Institute of Traumatology and Orthopaedics named after Y. L. Tsivyan
[3]Institute of Molecular Pathology and Pathomorphology of Federal State Budget Scientific Institution Federal Research Center of Fundamental and Translational Medicine

Corresponding author:
Maiborodin Igor V.,
ICBFM SB RAS,
Lavrentiev Ave., 8, Novosibirsk, Russia, 630090.
E-mail: imai@mail.ru

Received 26 May 2019; accepted 06 August 2019.

Abstract

Background. The scientific literature contents clearly not enough data at interaction of collagen materials with a living organism and about influence of multipotent stromal cells (MSC) on this process. There are controversies about the collagen degradation and the development of foreign body reactions. However, without account these results, it is impossible to estimate the timeframes for complete lysis of such materials, to progress effective methods for the prevention and treatment of developing complications. **Objective.** To study the features of the collagen-based material degradation after implantation with adsorbed autologous mesenchymal MSC of bone marrow origin (AMMSCBMO) in the experiment. **Design and methods.** In different times the condition of tissues around the implanted collagen membrane with adsorbed AMMSCBMO was studied by method of light microscopy. **Results.** The number of vessels and cellular elements in the collagen material implanted without AMMSCBMO increases to 3 weeks and remains at this level until the end of the observation. A distinctive features of the use of collagen membrane with adsorbed AMMSCBMO are increased vascularization and cellular infiltration of the material in the first 2 weeks after surgery. This effect further leads to a more rapid degradation of all implanted collagen, including its more dense parts, but does not prevent the formation of multinuclear macrophages with fused cytoplasm. **Conclusion.** As a result of more significant vascularization and cellular infiltration caused by AMMSCBMO adsorbed on the surface of the collagen material, to the 4th week the entire implant is full destroyed and absorbed, and dense fibrous connective tissue is formed in its place. For the implantation into the body, one should choose the most homogeneous collagen materials, without areas of different density, as slowly degrading fragments can cause the development of granulomatous inflammation and the failure of the implantation procedure.

Key words: multipotent mesenchymal stromal cells, collagen implant, inflammation, neutrophils, lymphocytes, macrophages, erythrocytes, foreign body reaction.

For citation: Maiborodin IV, Khomenyuk SV, Mikheeva TV et al. The acceleration of collagen biodegradation after adsorption of mesenchymal multipotent stromal cells in experiment. Translyatsionnaya meditsina=Translational Medicine. 2019;6(5):55–67. (In Russ.)

Список сокращений: АММСККП — аутологичные мультипотентные мезенхимальные стромальные клетки костномозгового происхождения, МСК — мультипотентные стромальные клетки.

Введение

Особое место среди биополимеров, используемых для создания имплантатов, занимают биодеградируемые материалы, которые разрушаются быстро и без остатков. Интересными для практической медицины являются изделия из коллагена в большой мере из-за их механической прочности и в то же время легкости сгибания, упругости, значительной биосовместимости, полной и быстрой абсорбции.

Согласно опубликованным результатам, коллагеновые материалы должны быть прочными, деградируемыми и в то же время тонкими. Продолжительная деградация может явиться причиной инкапсуляции, а не абсорбции изделия. Малый диаметр волокон в сочетании с их выраженной поперечной связанностью может быть причиной высокой прочности и одновременно быстрой деградации коллагенового материала. Скорость деструкции не зависит от толщины волокон и количества поперечных сшивок между ними, но от этих показателей зависит прочность изделия [1]. Однако по другим данным, формирование большого числа поперечных связей между коллагеновыми волокнами в результате альдегидного воздействия способствует развитию типичных реакций на инородное тело после имплантации [2, 3, 4].

Материал, созданный на основе коллагена I типа, van M. J. Amerongen и соавторы (2006) имплантировали в миокард мыши [5]. Наиболее выраженная инфильтрация нейтрофилами и макрофагами, а также васкуляризация были найдены уже через 2 недели. К этому сроку большинство нейтрофилов было сконцентрировано вокруг волокон изделия, но обнаружили деструкцию только небольших фрагментов коллагена. На таких участках была найдена активация матриксной металлопротеиназы-8, что свидетельствует о ферментативной деструкции коллагена нейтрофильной коллагеназой. Максимальное разрушение внедренного коллагена было отмечено только к 70 дню.

Между тем, научные публикации свидетельствуют о возможности инкапсуляции в тканях организма абсорбируемых шовных материалов и развития гранулематозных реакций на их имплантацию [6, 7]. Также в литературе есть данные, косвенно подтверждающие возможность развития некоторых нежелательных реакций на внедрение коллагеновых материалов в особых условиях [3, 4, 8].

Некоторые работы вообще отвергают возможность фагоцитоза коллагена из изделий макрофагами и сообщают о необходимости для макрофагального лизиса особых методов обработки таких материалов (например, формирование большого числа поперечных связей между коллагеновыми волокнами в результате альдегидного воздействия): в таких случаях все-таки существует вероятность развития процессов, сходных с реакциями на инородное тело. Авторы сообщают, что механизм фагоцитоза коллагена, действующий при макрофагальных реакциях на инородное тело, сопоставим с механизмом внутриклеточной деградации коллагена фибробластами, наблюдаемым в физиологических условиях. В связи с этим присутствие значительного количества сначала нейтрофилов, а затем — макрофагов, способствует более быстрой абсорбции подобных материалов [3, 4].

Коллагеновые матрицы или скаффолды очень часто используют для доставки МСК в организм. Практически все публикации, посвященные использованию коллагена в качестве матриц для МСК, отмечают хорошее взаимодействие между биополимером, клетками и организмом [9, 10]. При имплантации для реконструкции ткани МСК очень быстро погибают, поскольку на них воздействуют неспецифические сигналы воспаления, генерируемые в среде раны и в ответ на любое имплантированное инородное тело [11, 12]. МСК, выращенные на компоненте внеклеточного матрикса Tenascin-C и коллагене I типа (так как Tenascin сам по себе является антиадгезивным), показали преимущество в выживаемости в присутствии FasL [11].

Таким образом, в научной литературе явно недостаточно данных о взаимодействии коллагеновых материалов с живым организмом, особенно о влиянии на этот процесс МСК. Имеются противоречия о деградации коллагена с развитием реакций инородного тела. Однако без учета таких результатов невозможно оценивать сроки полного лизиса подобных материалов, разрабатывать эффективные методы профилактики и лечения развивающихся осложнений. В связи с вышеизложенным была поставлена **цель исследования**: изучить особенности деградации материала на основе коллагена при его имплантации с адсорбированными АММСККП в эксперименте.

Материалы и методы

В экспериментах были использованы самцы крыс линии Wag весом 180–200 г и возрастом 6 месяцев. Все исследования проводили с соблюдением «Правил проведения работ с использованием экспериментальных животных», все манипуляции

осуществляли под общим ингаляционным эфирным наркозом.

АММСККП получали и культивировали в соответствии с нашими прошлыми работами [13, 14, 15, 16, 17].

В качестве коллагенового материала использовали стерильные мембраны «Коллост» 60 × 50 × 1,5 мм (ООО «БиоФАРМАХОЛДИНГ», Россия), приобретенные в розничной аптечной сети. Непосредственно перед операцией из коллагеновой мембраны вырезали прямоугольные фрагменты 5 ×5 мм, которые погружали в суспензию АММСККП на 2 часа для пассивной адсорбции в связи с тем, что АММСККП, как и клеточные элементы других перевиваемых клеточных культур, прикрепляются к любому твердому субстрату [18, 19].

Под общим ингаляционным эфирным наркозом, в условиях чистой операционной, при соблюдении правил асептики и антисептики, после обработки кожи спиртом, скальпелем с одноразовым сменным лезвием производили разрез кожи длиной 1,5–2 см на спине животного между лопатками. Область лопатки была выбрана вследствие того, что здесь достаточно выраженная подкожная клетчатка сочетается с легкостью доступа, кроме того, далее животное не сможет преждевременно избавиться от швов. Тупым способом под кожей формировали канал длиной не менее 2 см от места разреза в сторону правой лопатки. В этот канал вводили стерильный фрагмент коллагеновой мембраны, затем послойно ушивали рану непрерывными викриловыми швами и снова обрабатывали кожу спиртом. Коллагеновая мембрана с АММСККП была имплантирована в сформированный канал для того, чтобы избежать влияния шовного материала и поврежденной кожи на воспалительный процесс в области полимера [17].

В качестве контроля рассматривали животных с внедрением коллагена без предварительной адсорбции АММСККП. В каждой группе было 12 животных. Животных выводили из эксперимента через 1; 2; 3 и 4 недели после имплантации. Всего использовано 96 крыс. Морфометрический анализ через 7 дней от начала эксперимента не проводили, так как визуальные результаты показали, что до 2 недель после имплантации клеточные элементы и сосуды содержатся в основном на периферии коллагенового материала, только к исходу 2 недели единичные клетки и сосуды появляются в центральных областях коллагеновой мембраны.

Биоптированную коллагеновую мембрану вместе с окружающей клетчаткой или только ткани на месте имплантированного коллагена (в конце наблюдения) фиксировали в 4 %-ом растворе параформальдегида на фосфатном буфере (pH 7,4) не менее 24 часов, обезвоживали в градиенте этанола возрастающей концентрации, просветляли в ксилоле и заключали в гистопласт. Гистологические срезы толщиной 5–7 мкм окрашивали гематоксилином и эозином, изучали при увеличении светового микроскопа Axioimager M1 (Zeiss, Германия) до 1200 раз.

С целью исследования структурной организации тканей вокруг и на месте коллагенового материала проводили измерения изображений, полученных при помощи цифровой видеокамеры — микроскопа, на экране компьютера с использованием программного обеспечения морфологического модуля Axiovision (Zeiss, Германия). При использовании объектива с увеличением ×10 для определения объема тканей вокруг имплантированного полимера конечная площадь тестового прямоугольника была равна 5,6 × 10^6 мкм^2 (стороны 2800 × 2000 мкм), при подсчете клеток (применение объектива с увеличением ×40) — 8,75 × 10^4 мкм^2 (стороны 350 × 250 мкм). С каждого среза проводили 3–5 измерений в связи с рекомендациями, что для рандомизированного исследования достаточно 3 срезов [20]. На случайных срезах через коллагеновую мембрану с окружающими тканями определяли процент от площади среза сосудов, клеточных элементов, имплантированного коллагена и синтезированного на его месте собственного межклеточного матрикса. Сама коллагеновая мембрана и собственный межклеточный матрикс соединительной ткани, формирующейся на месте указанного объекта и, скорее всего, с использованием его компонентов, содержат много коллагеновых волокон, поэтому на гистологических срезах их трудно различить. В связи с этим при определении площади среза подсчитывали как одну группу — коллагеновый материал и свое собственное, вновь синтезированное, межклеточное вещество. Кроме того, определяли численную плотность всех клеточных элементов на площади 10^5 мкм^2 и процент отдельных клеток (лимфоцитов, нейтрофилов, эритроцитов и макрофагов) от всего количества.

Статистическую обработку результатов проводили на прикладной статистической программе MS Excel 7.0 (Microsoft, USA), получали среднее арифметическое и стандартное отклонение. Достоверность различий сравниваемых средних величин определяли на основании критерия Стьюдента. Достоверным считали различие между сравниваемыми рядами с уровнем доверительной вероятности 95 %и выше. При расчетах учитывали, что распределение исследуемых признаков было близким к нормальному.

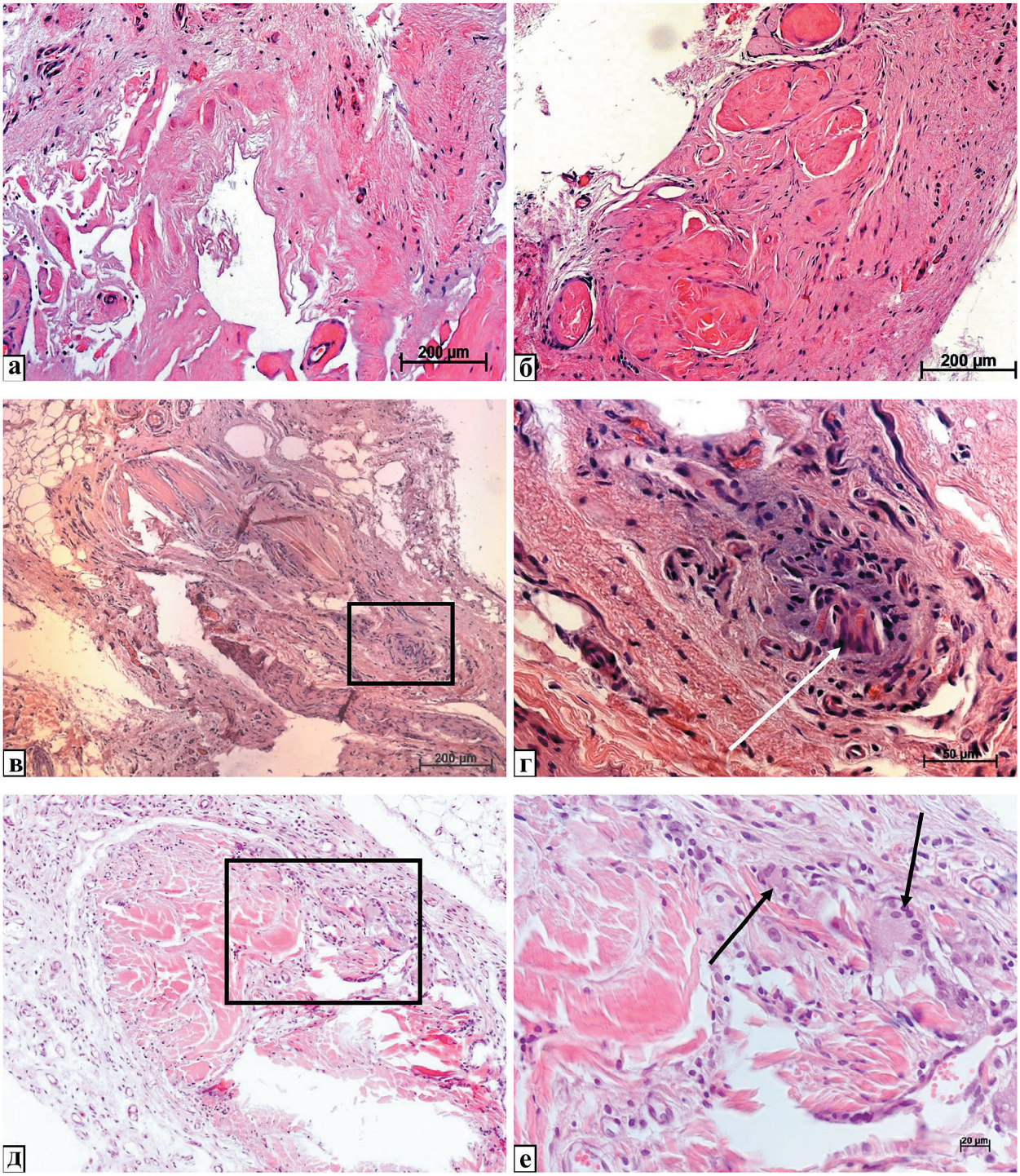

Рис. 1. Коллагеновая мембрана в различные сроки после имплантации в подкожно-жировую клетчатку крыс без АММСККП; окраска гематоксилином и эозином:

а, б — через 2 недели весь имплантат инфильтрирован клеточными элементами и содержит много сосудов, фрагментация коллагенового материала с формированием псевдокист, имеются участки, отличающиеся от основной массы по структуре, окраске, выраженности васкуляризации и клеточной инфильтрации; *в, г* — спустя 3 недели происходит разволокнение биополимера, его структура неоднородна, клеточная инфильтрация и васкуляризация нарастают, формируются гранулемы инородных тел с образованием многоядерных макрофагов со слившейся цитоплазмой и коллагеновым материалом внутри (стрелка); *д, е* — на 4 неделе продолжается деструкция более плотных фрагментов коллагена с образованием гранулем инородного тела (стрелки), расположенных рядом в соединительной ткани, сформированной на месте уже лизированных участков имплантата

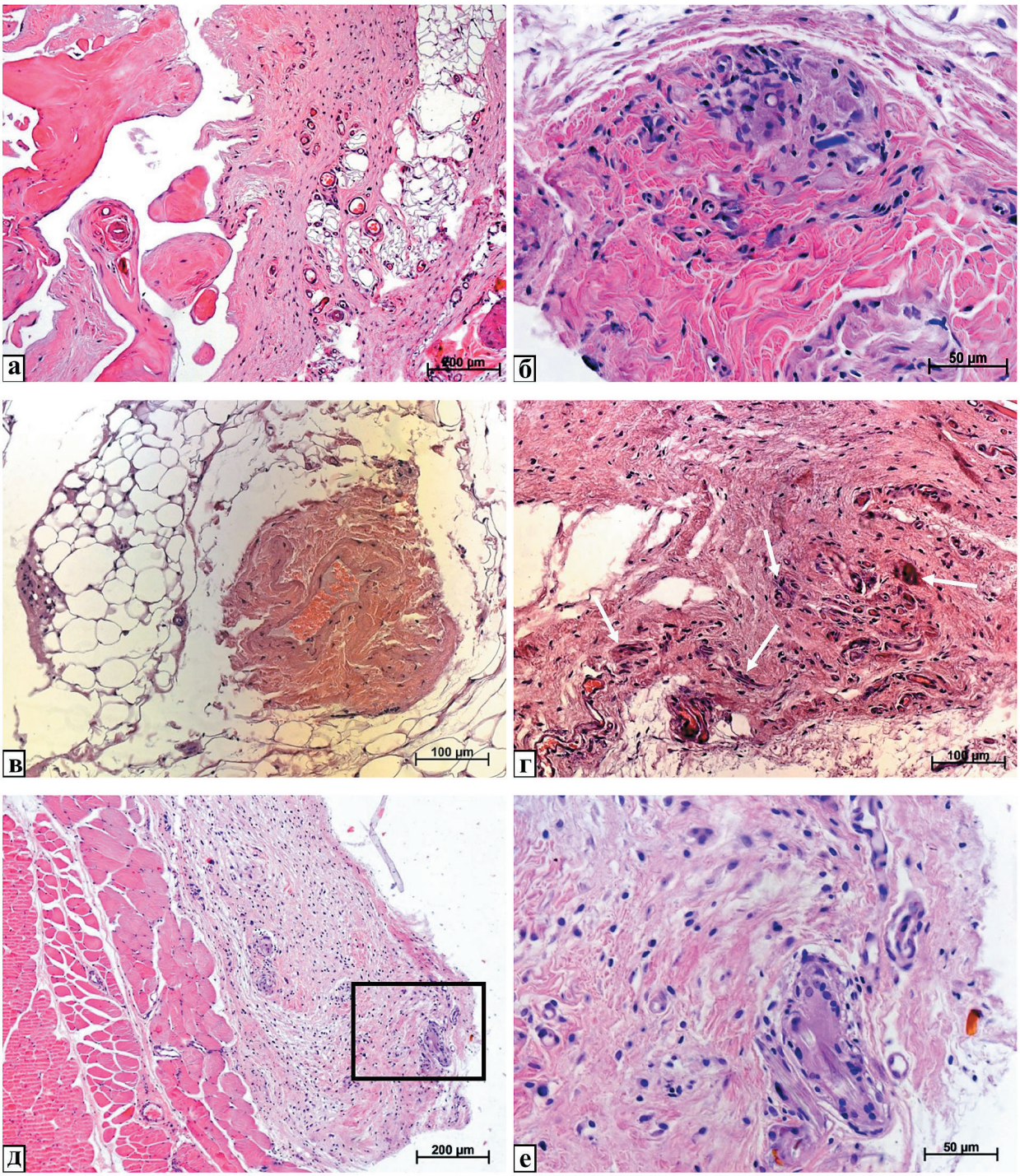

Рис. 2. Коллагеновый материал с адсорбированными АММСККП на разные даты эксперимента после имплантации в подкожно-жировую клетчатку крыс; окраска гематоксилином и эозином:

а, б — ко 2 неделе после операции среди структур имплантата формируются гранулемы инородного тела, выраженность васкуляризации и клеточной инфильтрации, степень разволокнения и деградации мембраны выше, но также образуются псевдокисты, присутствуют эозинофильные гомогенные депозиты коллагена без сосудов и клеток; *в, г* — через 3 недели имплантат значительно уменьшен в размерах, происходит разволокнение и почти полная деградация остатков внедренного коллагена, отсутствуют четкие различия между имплантированным материалом и сформированной на его месте плотной волокнистой соединительной тканью, в толще которой присутствуют гигантские клетки инородных тел (стрелки); *д, е* — спустя 4 недели внедренный коллаген полностью замещен плотной волокнистой соединительной тканью, в которой содержатся гранулемы инородных тел с имплантированным материалом внутри, значительно уменьшены васкуляризация и клеточная инфильтрация тканей

Результаты

Визуальные особенности биодеградации коллагеновой мембраны после имплантации с адсорбированными АММСККП

Спустя 1 неделю после имплантации коллагеновой мембраны в тканях под кожей присутствовал практически гомогенный эозинофильный бесструктурный материал, легко отделяющийся от подкожно-жировой клетчатки. Иногда коллагеновое изделие было частично разволокнено. По границам этот материал был окружен тонким слоем рыхлой волокнистой соединительной ткани. На периферии коллагенового материала уже были найдены диффузная инфильтрация крупными клеточными элементами и небольшие тонкостенные сосуды с оболочкой из одного слоя клеток. В качестве отличий, обусловленных адсорбцией АММСККП, необходимо отметить визуально значительно более выраженную васкуляризацию края коллагеновой мембраны, причем часто молодые сосуды с широким просветом и тонкими стенками были расположены обширными группами.

На 2 неделе стала заметна фрагментация коллагенового материала. Из имплантированной мембраны были сформированы крупные депозиты коллагена с разной интенсивностью окрашивающиеся эозином. Между такими депозитами проходили тяжи с клеточными элементами и кровеносными сосудами, последние часто располагались группами. Общим практически для всех наблюдений являлось обнаружение обширных псевдокист с оптически прозрачным содержимым (рис. 1, *а, б*; 2, *а, б*).

Визуально результатом адсорбции АММСККП на коллагеновой мембране по-прежнему являлось более высокое число сосудов. Кроме этого можно было отметить большую степень деградации полимера, в том числе и его более плотных депозитов (рис. 2, *а, б*). Также необходимо обратить внимание на инфильтрацию плотных депозитов коллагенового материала макрофагами и формирование из них многоядерных клеточных элементов и гранулем инородного тела (рис. 2, *б*). Не исключено, что для образования соединительнотканных компонентов этих гранулем используется материал коллагенового имплантата.

Через 3 недели усилилась клеточная инфильтрация и васкуляризация деградирующих участков коллагенового материала, тогда как на бесклеточных депозитах стало заметно разволокнение полимера: его волокна отходили друг от друга. Образования капсулы вокруг коллагеновой мембраны отмечено не было, но в подвергающихся деструкции частях имплантата присутствовали разные по размерам гранулемы инородных тел, иногда в них можно было отметить более плотные эозинофильные частицы коллагена. Псевдокисты на этот срок уже не были найдены ни в одном наблюдении (рис. 1, *в, г*; 2, *в, г*).

После внедрения коллагеновой мембраны с адсорбированными АММСККП было найдено, что оставшиеся фрагменты коллагенового материала значительно меньше по размерам, в них практически отсутствуют плотные бесклеточные депозиты. Оставшиеся фрагменты имплантата более-менее равномерно инфильтрированы клеточными элементами и васкуляризированы, в некоторых случаях такие фрагменты похожи на плотную волокнистую соединительную ткань, фактически рубец, сформированный на месте хирургического разреза (рис. 2, *в, г*).

К 4 неделе после имплантации коллагеновой мембраны без АММСККП в клетчатке еще присутствовали небольшие бесклеточные эозинофильные депозиты, инфильтрированные по периферии макрофагами. Капсул вокруг таких объектов не было. Также в этой группе крыс содержались разные по размерам гранулемы инородного тела, расположенные как рядом с такими депозитами, так и в плотной волокнистой соединительной ткани, сформировавшейся на месте лизированной коллагеновой мембраны (рис. 1, *д, е*).

На фоне применения коллагена с адсорбированными АММСККП все место имплантированного материала занимала плотная волокнистая соединительная ткань, в ней присутствовали небольшие гранулемы, но бесклеточные эозинофильные структуры найдены не были. Объем такой соединительной ткани был намного меньше, чем объем внедренного коллагена. Васкуляризация и клеточная инфильтрация, в том числе и макрофагальная, по сравнению с прошлыми сроками и результатами имплантации коллагеновой мембраны без АММСККП стали значительно меньше. Основное место в цитограмме клеточных элементов занимали фибробласты и лимфоциты. Но в этой соединительной ткани по-прежнему присутствовали небольшие гранулемы, состоящие из гигантских клеток инородных тел и мелких фрагментов нелизированного чужеродного материала (рис. 2, *д, е*).

Морфометрические результаты изучения эффектов адсорбции АММСККП на имплантацию коллагенового материала

После имплантации коллагеновой мембраны без АММСККП объемная плотность кровеносных сосудов в материале через 3 и 4 недели после операции стала больше в 2,1 и 2,4 раза соответственно, чем на 2 неделе. Процент оставшегося коллагенового материала и молодого, вновь синтезированно-

го межклеточного матрикса к 3 и 4 неделям после имплантации без АММСККП был статистически значимо меньше на 47,5 и 43,6 %, соответственно, чем на 2 неделе (табл. 1; рис. 1, 2).

В качестве результатов применения клеточных технологий можно отметить, что относительная площадь на срезе кровеносных сосудов на 3 неделе после хирургического вмешательства была больше на 73,3 %, а к 4 — наоборот, меньше в 2,4 раза, чем на аналогичные сроки после внедрения коллагеновой мембраны без АММСККП. Объем оставшегося коллагенового материала и вновь синтезированного межклеточного матрикса на 4 неделе после имплантации был статистически значимо больше на 34,7 %по сравнению с указанной датой после имплантации коллагенового материала без использования клеточных технологий (табл. 1, 2; рис. 1, 2).

На фоне внедрения коллагеновой мембраны без АММСККП численная плотность всех клеток в имплантате через 3 и 4 недели после операции стала больше в 2,8 и 2,7 раза соответственно, чем на 2 неделе (табл. 1; рис. 1, 2).

Процент лимфоцитов спустя 4 недели после хирургического вмешательства уменьшился на 34,2 %относительно 2 недели. Абсолютное количество этих лейкоцитов к 3 неделе после операции возросло в 2,3 раза по сравнению со 2 неделей (табл. 1).

Относительное содержание нейтрофилов через 3 и 4 недели после операции стало меньше на 84,3 %и в 2,4 раза соответственно, чем на 2 неделе (табл. 1).

Процент и численная плотность эритроцитов через 4 недели после имплантации коллагеновой мембраны без АММСККП стали больше в 3,6 и 9,1 раза соответственно относительно 2 недели (табл. 1).

Относительное количество макрофагов на 2 неделе было меньше на 72,1 % и в 2,2 раза соответственно по сравнению с 3 и 4 неделями; при этом к 4 неделе величина значения этого показателя стала выше на 25,3 %, чем на 3 неделе. Число фагоцитов на единице площади среза через 3 и 4 недели после операции возросло в 4,8 и 5,8 раза соответственно относительно состояния на 2 неделе (табл. 1).

Начиная с 3 недели в коллагеновом материале появляются гигантские клетки инородных тел (табл. 1, рис. 1, *г, д*). Чаще всего такие клеточные формы были расположены возле оставшихся нелизированными гомогенных коллагеновых депозитов, интенсивно окрашивающихся эозином (рис. 1, *г, д*), для лизиса которых и сливается цитоплазма рядом расположенных макрофагов.

В качестве эффекта применения АММСККП можно отметить, что численная плотность всех клеточных элементов на 2 неделе после имплантации была больше на 49,8 %, а на 4 неделе, наоборот, меньше в 2,7 раза, чем на аналогичные сроки после внедрения коллагеновой мембраны без АММСККП (табл. 1, 2; рис. 1, 2).

Процент лимфоцитов через 3 недели был меньше на 44,5 %, а на 4 неделе уже выше на 43,7 %относительно соответствующих дат после имплантации коллагеновой мембраны без АММСККП (табл. 1, 2).

Количество нейтрофилов на единице площади среза к 4 неделе после операции было ниже в 2,8 раза, чем на указанную точку после имплантации коллагенового материала без использования АММСККП (табл. 1, 2).

Относительное и абсолютное число эритроцитов на 2 неделе после имплантации было больше в 3,1 и 4,6 раза соответственно, а на 4 неделе, наоборот, меньше в 2,5 и 6,3 раза также соответственно, чем на аналогичные сроки после имплантации коллагенового материала без АММСККП (табл. 1, 2).

Процентное содержание макрофагов на 2 и 3 неделях после имплантации было больше на 54,4 %и 53,4 %соответственно, а на 4 неделе, наоборот, меньше на 40,3 %, чем на аналогичные сроки после внедрения коллагеновой мембраны без АММСККП. Количество таких фагоцитов на единице площади среза через 2 недели было больше в 2,3 раза, а на 4 неделе уже ниже в 3,7 раза относительно соответствующих дат после имплантации коллагеновой мембраны без АММСККП (табл. 1, 2).

В этой группе животных уже к 2 неделе в коллагеновой мембране формируются гигантские клетки инородных тел (рис. 2, *б*), которые там можно было найти и на другие сроки, вплоть до конца эксперимента (рис. 2, *г, д, е*). И хотя на 4 неделе остатки Коллоста уже исчезают из места имплантации, в плотной волокнистой соединительной ткани, фактически рубце, на месте имплантированного коллагена все еще присутствуют гранулемы с инородным материалом внутри (табл. 2; рис. 2, *д, е*).

Обсуждение

Разрушение коллагеновой мембраны начинается с ее периферии. Ко 2 неделе клеточные элементы и сосуды появляются и в центре изделия. Так как лизис коллагенового материала, в том числе и более плотных фрагментов, идет с краев и очень быстро, капсула не успевает образовываться, но какое-то подобие капсулы транзиторно образуется вокруг более плотных и потому медленно деградирующих фрагментов коллагена.

Сразу после внедрения коллагеновый материал окружается кровью и фибрином: реакция на травму тканей при хирургическом вмешательстве в процессе имплантации. Далее кровяной сгусток инфильтри-

Таблица 1. Структурная организация коллагеновой мембраны, имплантированной без АММСККП (S ± σ)

Параметр	Срок после имплантации		
	2 недели	3 недели	4 недели
	1	2	3
Кровеносные капилляры, A_A	2,87 ± 0,915[2, 3]	6 ± 1[1]	6,93 ± 0,961[1]
Имплантированный коллаген и межклеточный матрикс, A_A	80,7 ± 2,09[2, 3]	54,7 ± 2,58[1]	56,2 ± 2,14[1]
Численная плотность клеток, N_A	203 ± 32[2, 3]	560 ± 98,6[1]	540 ± 106[1]
Лимфоциты, %	55,7 ± 4,4[3]	47,4 ± 4,56	41,4 ± 3,56[1]
то же, N_A	113 ± 20,8[2]	263 ± 39,6[1]	226 ± 58,6
Нейтрофилы, %	19,9 ± 3,01[2, 3]	10,8 ± 2,27[1]	8,2 ± 1,74[1]
то же, N_A	40,56 ± 9,97	60,4 ± 16,3	43,2 ± 7,3
Эритроциты, %	1,27 ± 1,03[3]	3,27 ± 1,16	4,53 ± 1,13[1]
то же, N_A	2,65 ± 2,19[3]	18,8 ± 8,78	24 ± 5,53[1]
Макрофаги, %	14,7 ± 1,54[2, 3]	25,3 ± 1,63[1, 3]	31,7 ± 2,64[1, 2]
то же, N_A	29,6 ± 4,89[2, 3]	143 ± 30,7[1]	171 ± 40,2[1]

Примечания: A_A — относительная площадь структур на срезе (%); N_A — численная плотность клеток на 10^5 мкм^2 площади среза; [1, 2, 3] — номер колонок, с данными которых представленное значение имеет статистически значимое отличие ($p \leq 0,05$).

руется лейкоцитами (лизис фибрина и эритроцитов) и фибробластами (синтез коллагена и формирование соединительнотканного рубца на месте поврежденных при операции тканей). Согласно данным литературы, возможна аккумуляция вокруг волокон имплантированного коллагена фагоцитов и лизис ими фрагментов волокон коллагенового материала [5].

По-видимому, по мере лизиса кровяного сгустка фибробласты и лейкоциты, в том числе макрофаги, постепенно разжижают [5] за счет экзоцитоза лизосомальных ферментов и край имплантированного коллагенового материала, а затем мигрируют в таким образом подготовленную ткань. Далее, по мере лизиса коллагена и за счет амебовидного движения, лейкоциты и, скорее всего, фибробласты продвигаются к центру имплантированного объекта.

Кроме того, АММСККП продуцируют большой объем различных факторов роста сосудов [21, 22], и таким образом стимулируется рост сосудов сначала в кровяной сгусток вокруг коллагеновой мембраны и затем — на периферию и в центр собственно коллагенового материала. Другие авторы также отмечают активный ангиогенез в области имплантированного инородного тела [23, 24]. Следует учитывать, что разжижение, разволокнение коллагена ферментами лейкоцитов облегчает прорастание сосудов, а васкуляризация в свою очередь облегчает выход из сосудистого русла лейкоцитов и создает условия для клеточной инфильтрации внедренного объекта и его разрушения лейкоцитами. Сначала молодые сосуды, в том числе и в грануляционной ткани, несмотря на широкий просвет, имеют очень тонкую стенку, состоящую из одного ряда клеточных элементов.

В качестве отличий, обусловленных адсорбцией АММСККП, необходимо отметить визуально значительно более выраженную васкуляризацию. Возможно, что в условиях тканевой гипоксии происходит стимуляция направления дифференцирования адсорбированных на коллагене АММСККП в сторону клеточных элементов сосудистых оболочек: эндотелиоцитов и перицитов [13]. В литературе есть достаточно много данных об усилении роста сосудов, в том числе и раневых грануляций, в результате использования клеточных технологий [14, 15]. В частности, M. Alhag и соавторы (2011) отмечают ускорен-

Таблица 2. Структурная организация коллагеновой мембраны, имплантированной после адсорбции АММСККП (S ± σ)

Параметр	Срок после имплантации		
	2 недели	3 недели	4 недели
	1	2	3
Кровеносные капилляры, A_A	3,2 ± 1,21[2]	10,4 ± 1,3[1, 3]*	2,93 ± 1,03[2]*
Имплантированный коллаген и межклеточный матрикс, A_A	77,1 ± 2,09[2]	53,3 ± 2,41[1, 3]	75,7 ± 2,09[2]*
Численная плотность клеток, N_A	304 ± 32,2[2, 3]*	527 ± 103[1, 3]	203 ± 37,9[1, 2]*
Лимфоциты, %	48,1 ± 3,35[2, 3]	32,8 ± 5,2[1, 3]*	59,5 ± 3,91[1, 2]*
то же, N_A	146 ± 16,9	172 ± 42,3	120 ± 19,7
Нейтрофилы, %)	14,3 ± 2,92[3]	9,07 ± 1,67	7,67 ± 1,45[1]
то же, N_A	43,6 ± 9,94[3]	47,7 ± 13,7[3]	15,5 ± 3,52[1, 2]*
Эритроциты, %	4 ± 0,845[3]*	4,33 ± 0,976[3]	1,8 ± 0,676[1, 2]*
то же, N_A	12,2 ± 2,93[3]*	22,9 ± 7,63[3]	3,8 ± 1,82[1, 2]*
Макрофаги, %	22,7 ± 2,13[2]*	38,8 ± 3,38[1, 3]*	22,6 ± 2,26[2]*
то же, N_A	68,9 ± 9,91[2]*	205 ± 46,1[1, 3]	46,3 ± 11,5[2]*

Примечания: A_A — относительная площадь структур на срезе (%); N_A — численная плотность клеток на 10^5 мкм^2 площади среза; [1, 2, 3] — номер колонок, с данными которых представленное значение имеет статистически значимое отличие ($p \leq 0,05$); * — величины, достоверно отличающиеся от соответствующих у животных после имплантации без АММСККП ($p \leq 0,05$).

ный рост сосудов именно после имплантации МСК на коллаген-гликозаминогликановых матрицах для заживления костных дефектов [25]. Следует учитывать и более длительное существование АММСККП, внесенных в рану вместе с коллагеном [11].

Скорее всего, наблюдаемое через 2 недели усиление васкуляризации лизируемого коллагенового материала в результате адсорбции на нем АММСККП облегчает миграцию лейкоцитов и способствует более выраженной клеточной инфильтрации имплантата. Необходимо отметить, имплантированные на коллагеновой мембране АММСККП сами по себе могут стимулировать миграцию макрофагов из-за определенной антигенности [16], скорее всего, приобретенной в процессе культивирования или трансфицирования [26]. Разрушаясь, АММСККП также стимулируют миграцию иммунокомпетентных клеток к своему детриту [16]. За счет всего этого в коллагеновой мембране возрастает содержание клеток.

Лейкоциты, в том числе и макрофаги, фагоцитируют и лизируют не только детрит АММСККП, но и коллагеновую матрицу, на которой эти клеточные элементы были внесены в организм, в том числе и ее более плотные участки. Это также способствует более быстрой деградации коллагеновой мембраны, ускоряет и облегчает прорастание сосудов и миграцию других клеточных элементов, таких как фибробласты. В любом случае увеличение количества клеточных элементов в коллагеновой мембране после его имплантации с адсорбированными АММСККП является положительным явлением, свидетельствующим об ускорении абсорбции внедренного материала [3, 4].

Усиленная васкуляризация, скорее всего, и является основной причиной появления большого числа эритроцитов в тканях сразу после операции вследствие несовершенства стенок молодых сосудов, а также постепенного замещения в них клеточных элементов, дифференцировавшихся из введенных извне АММСККП, собственными клетками реципиентного организма [16].

По-видимому, депозиты коллагена, найденные на 2 неделе, которые более интенсивно красились эозином и не содержали или содержали очень мало

клеточных элементов, связаны с изначально неоднородным по плотности или количеству поперечных сшивок полимером. Скорость деструкции коллагеновых материалов зависит, согласно литературным данным, от выраженности поперечных связей между волокнами [1], и те участки, где таких сшивок много, более устойчивы к лизису ферментами фагоцитов и, соответственно, в них медленнее мигрируют лейкоциты, медленнее прорастают сосуды, и такие оставшиеся депозиты более протяженное время остаются нелизированными. В литературе есть данные об отсутствии полной деградации имплантированных объектов на основе коллагена в течение длительных сроков, когда наблюдали случаи отграничения плотных фрагментов коллагенового материала иммунокомпетентными клетками, среди которых было значительное число лимфоцитов, и даже капсулой [2, 3, 4, 6, 7, 27].

Не исключено, что образовавшиеся в результате энзиматического лизиса волокон коллагена такими ферментами, как коллагеназы, кетапсины и металлопротеиназы [5, 27], продукты деградации обладают осмолярностью, отличной от окружающих тканей, и вследствие чего в таких местах происходит выпот жидкой части крови из сосудов, которые к тому же имеют тонкие стенки. В результате этого и формируются обширные псевдокисты.

На срок в 3 недели продолжается деградация имплантированного коллагенового материала, скорее всего, в основном деструкция его идет за счет лизиса макрофагами с последующей абсорбцией гидролизата в сосудистое русло. И только более плотные фрагменты коллагеновой мембраны подвергаются разрушению с инициацией гранулематозного воспаления и формированием многоядерных макрофагов со слившейся цитоплазмой — гигантских клеток инородных тел. Возможно, что сразу после имплантации коллагена его лизис идет успешно без слияния макрофагов, но далее остаются более плотные фрагменты коллагена, которые на срезах выглядят как гомогенные эозинофильные депозиты. И именно для лизиса и фагоцитоза таких трудно лизируемых остатков коллагеновой мембраны формируются найденные гигантские клетки инородных тел. В литературе содержатся результаты, сообщающие об инкапсуляции и развитии реакций на инородное тело при имплантации коллагена с длительной деградацией [2, 3, 4, 6, 7].

Усиление васкуляризации, приводящее к более интенсивной клеточной инфильтрации, отмечено на прошлые даты эксперимента как результат влияния АММСККП, по-видимому, способствовало более активному воздействию на коллагеновую мембрану ферментов фагоцитов (привлеченных детритом адсорбированных АММСККП [16]). Это послужило основной причиной как более быстрого разрушения инородного тела на основе коллагена к 3 неделе, так и деградации его более плотных участков. Разумеется, не все плотные депозиты были разрушены и не все гранулемы инородных тел исчезли.

И на 4 неделе продолжается лизис коллагеновой мембраны и замещение ее, прорастание собственной соединительной тканью, сформированной, не исключено, с участием фибробластов, поглощающих коллаген инородного тела и синтезирующих из него свой собственный межклеточный матрикс. К этой дате остались фрагменты коллагенового материала, которые ранее выглядели как гомогенные эозинофильные депозиты. На данный срок идет активное разрушение и таких более плотных участков инородного тела, но для их деградации уже сформировались гигантские клетки инородных тел.

Возможной предпосылкой такого усиления деградации коллагеновой мембраны вместе с плотными депозитами после применения АММСККП является ранее появление, уже на 2 неделе, гранулем инородных тел. Слившиеся макрофаги в таких структурах раньше начинают лизировать плотные коллагеновые депозиты и, соответственно, раньше происходит их полная деградация и замещение собственной соединительной тканью. При имплантации мембраны без АММСККП гигантские клетки инородных тел были найдены только начиная с 3 недели.

Единичные гранулемы, встречающиеся в соединительной ткани на месте имплантата, являются, по-видимому, остатками гранулем, образованных для лизиса более плотных участков коллагеновой мембраны. Наиболее вероятно, что эта соединительная ткань будет постепенно фиброзироваться, уменьшаться в размерах и на месте коллагеновой мембраны в подкожно-жировой клетчатке со временем останется узкий рубец.

Необходимо отметить, что после имплантации коллагеновой мембраны как с адсорбированными АММСККП, так и без них, наибольшая выраженность воспалительного процесса обнаружена на 3 неделе, когда происходит активная деградация инородного тела. Однако к 4 неделе после внедрения коллагенового материала без клеток в тканях еще оставались более плотные депозиты имплантированного коллагена с активными клеточными и сосудистыми реакциями. Тогда как после использования клеточных технологий в течение 4 недели завершается полная деградация внедренного коллагенового материала, в том числе и его более плотных фрагментов, и, соответственно, резко падает активность воспалительного процесса, сохра-

няющегося в основном рядом с остающимися гранулемами инородных тел. При этом воспаление, вызванное наличием инородного тела в тканях, затихает, и там резко снижается васкуляризация.

Заключение

Отличительной особенностью применения коллагенового материала с адсорбированными АММСККП являются усиление васкуляризации и клеточной инфильтрации материала в первые 2 недели после операции. Такой эффект в дальнейшем приводит к более быстрой деградации всего имплантированного коллагена, в том числе и более плотных его участков, но не предотвращает образования многоядерных макрофагов со слившейся цитоплазмой.

Численность сосудов и клеточных элементов в имплантированной без АММСККП коллагеновой мембране нарастает до 3 недели и остается на этом уровне до окончания наблюдения. После внедрения коллагена с адсорбированными АММСККП выраженность васкуляризации и клеточной инфильтрации в имплантате также была максимальной через 3 недели после операции и даже превосходила соответствующие показатели после хирургического вмешательства без использования клеточных технологий. Однако в результате такого более интенсивного воспаления к 4 неделе весь коллагеновый материал разрушается и абсорбируется, а на его месте формируется плотная волокнистая соединительная ткань с выраженным межклеточным веществом и низким содержанием клеток и сосудов. Сразу после полного замещения коллагеновой мембраны своей собственной соединительной тканью к 4 неделе наблюдения резко уменьшается активность воспаления и, соответственно, выраженность васкуляризации, общей клеточной инфильтрации и численности отдельных лейкоцитов.

Для внедрения в организм следует выбирать наиболее однородные коллагеновые материалы, без отличающихся по плотности участков, так как медленно деградирующие фрагменты могут явиться причиной развития гранулематозного воспаления и неудачи самой процедуры имплантации.

Конфликт интересов / Conflict of interest

Авторы заявили об отсутствии потенциального конфликта интересов. / The authors declare no conflict of interest.

Благодарности / Acknowledgments

Работа выполнена при финансовой поддержке ПФНИ ГАН на 2017–2020 гг. (VI.62.2.1, 0309-2016-0006) «Разработка технологий получения материалов для регенеративной медицины и развитие методов восстановления репродуктивного здоровья».

Список литературы / References

1. Dunn MG, Avasarala PN, Zawadsky JP. Optimization of extruded collagen fibers for ACL reconstruction. J Biomed Mater Res. 1993;27(12):1545–1552.
2. Ma XH, Noishiki Y, Yamane Y et al. Thermal cross-linking for biologically degradable materials. Preliminary report. ASAIO J. 1996;42(5):M866–M871.
3. Ye Q, Harmsen MC, van Luyn MJ et al. The relationship between collagen scaffold cross-linking agents and neutrophils in the foreign body reaction. Biomaterials. 2010;31(35):9192–9201.
4. Ye Q, Xing Q, Ren Y et al. Endo180 and MT1-MMP are involved in the phagocytosis of collagen scaffolds by macrophages and is regulated by interferon-gamma. Eur Cell Mater. 2010;20:197–209.
5. van Amerongen MJ, Harmsen MC, Petersen AH et al. The enzymatic degradation of scaffolds and their replacement by vascularized extracellular matrix in the murine myocardium. Biomaterials. 2006;27(10):2247–2257.
6. Maiborodin IV, Maiborodina EI, Yakimova NV et al. Absorbable suture material in the body. Arhiv patologii=Archives of pathology. 2008;70(2):51–53. In Russian. [Майбородин И. В., Майбородина Е. И., Якимова Н. В. и др. Абсорбируемый шовный материал в организме. Архив патологии. 2008;70(2):51–53].
7. Kuznetsova IV, Maiborodin IV, Shevela AI et al. Local tissue reaction to implantation of biodegradable suture materials. Bull Exp Bol Med. 2014;157(3):390–394.
8. Ye Q, van Amerongen MJ, Sandham JA et al. Site-specific tissue inhibitor of metalloproteinase-1 governs the matrix metalloproteinases-dependent degradation of crosslinked collagen scaffolds and is correlated with interleukin-10. J Tissue Eng Regen Med. 2011;5(4):264–274.
9. Aubert L, Dubus M, Rammal H et al. Collagen-based medical device as a stem cell carrier for regenerative medicine. Int J Mol Sci. 2017;18(10). pii: E2210.
10. Nguyen BB, Moriarty RA, Kamalitdinov T et al. Collagen hydrogel scaffold promotes mesenchymal stem cell and endothelial cell coculture for bone tissue engineering. J Biomed Mater Res A. 2017;105(4):1123–1131.
11. Rodrigues M, Yates CC, Nuschke A et al. The matrikine tenascin-C protects multipotential stromal cells/mesenchymal stem cells from death cytokines such as FasL. Tissue Eng Part A. 2013;19(17–18):1972–1983.
12. Yates CC, Nuschke A, Rodrigues M et al. Improved transplanted stem cell survival in a polymer gel supplemented with Tenascin C accelerates healing and reduces scarring of murine skin wounds. Cell Transplant. 2017;26(1):103–113.
13. Maiborodin IV, Yakimova NV, Matveyeva VA et al. Angiogenesis in rat uterine cicatrix after injection of autologous bone marrow mesenchymal stem cells. Bull Exp Biol Med. 2011;150(6):756–761.
14. Maiborodin IV, Morozov VV, Novikova IaV et al. The administration of mesenchymal stem cells close to the thrombosed vein in experiment promotes angiogenesis in granulations. Flebologiya=Phlebology. 2013;7(1):10–16.

In Russian. [Майбородин И. В., Морозов В. В., Новикова Я. В. и др. Введение мезенхимальных стволовых клеток рядом с тромбированной веной в эксперименте способствует ангиогенезу в грануляциях. Флебология. 2013;7(1):10–16].

15. Maiborodin IV, Shevela AI, Matveeva VA et al. Angiogenesis in granulation tissue after implantation of polyhydroxyalkanoate with mesenchymal stem cells. Novosti Khirurgii=Surgery news. 2013;21(2):29–36. In Russian. [Майбородин И. В., Шевела А. И., Матвеева В. А. и др. Ангиогенез в грануляционной ткани после имплантации полигидроксиалканоата с мезенхимальными стволовыми клетками. Новости хирургии. 2013;21(2):29–36].

16. Maiborodin IV, Morozov VV, Anikeev AA et al. Macrophage reaction to multipotent mesenchymal stromal cells introduction into surgical trauma site in rats. Novosti Khirurgii=Surgery news. 2017;25(3):233–241. In Russian [Майбородин И. В., Морозов В. В., Аникеев А. А. и др. Макрофагальный ответ у крыс на введение мультипотентных мезенхимальных стромальных клеток в регион хирургической травмы. Новости хирургии. 2017;25(3):233–241].

17. Maiborodin IV, Mikheeva TV, Kuzkin SA et al. Decrease in activity of the inflammatory process after implantation of silicone with adsorbed multipotent stromal cells. Translyatsionnaya meditsina=Translational Medicine. 2018;5(6):41–50. In Russian. [Майбородин И. В., Михеева Т. В., Кузькин С. А. и др. Уменьшение активности воспалительного процесса после имплантации силикона с адсорбированными мультипотентными стромальными клетками. Трансляционная медицина. 2018;5(6):41–50].

18. Krymskij LD, Nestajko GV, Rybalov AG. Raster electron microscopy of vessels and blood. M.: Medicina, 1976. p. 168. In Russian [Крымский Л. Д., Нестайко Г. В., Рыбалов А. Г. Растровая электронная микроскопия сосудов и крови. М.: Медицина, 1976. с. 166].

19. Volkova OV, Shahlamov VA, Mironov AA. Atlas of the scanning electron microscopy of cells, tissues and organs. M.: Medicina, 1987. p. 464. In Russian [Волкова О. В., Шахламов В. А., Миронов А. А. Атлас сканирующей электронной микроскопии клеток, тканей и органов. М.: Медицина, 1987. с. 464].

20. Head JR, Seeling LL Jr. Lymphatic vessels in the uterine endometrium of virgin rats. J Reprod Immunol. 1984;6(3):157–166.

21. Patel J, Gudehithlu KP, Dunea G et al. Foreign body-induced granulation tissue is a source of adult stem cells. Transl Res. 2010;155(4):191–199.

22. Han D, Ma Z, Zhang P et al. Muscle derived stem cell contains the potential to enhance long term retention as well as an aesthetic outcome of autologous fat grafting. Med Hypotheses. 2011;76(6):805–808.

23. Jain HV, Moldovan NI, Byrne HM. Modeling stem/progenitor cell-induced neovascularization and oxygenation around solid implants. Tissue Eng Part C Methods. 2012;18(7):487–495.

24. Kim CH, Kim DH, Oh SH et al. Human embryonic stem cell-derived endothelial precursor cell conditioned medium reduces the thickness of the capsule around silicone implants in rats. Ann Plast Surg. 2015;75(3):348–352.

25. Alhag M, Farrell E, Toner M et al. Evaluation of early healing events around mesenchymal stem cell-seeded collagen-glycosaminoglycan scaffold. An experimental study in Wistar rats. Oral Maxillofac Surg. 2011;15(1):31–39.

26. Rosenzweig M, Connole M, Glickman R et al. Induction of cytotoxic T lymphocyte and antibody responses to enhanced green fluorescent protein following transplantation of transduced CD34(+) hematopoietic cells. Blood. 2001;97(7):1951–1959.

27. Sirak SV, Sletov AA, Alimov ASh et al. Clinical-experimental substantiation of preparation Kollost and bioresorbable membranes Diplen-Gum and Parodoncol use in cases of retained and dystopic mandibular third molar. Stomatologiya=Stomatology. 2008;87(2):10–14. In Russian [Сирак С. В., Слетов А. А., Алимов А. Ш. и др. Клинико-экспериментальное обоснование применения препарата Коллост и биорезорбируемых мембран Диплен-Гам и Пародонкол при удалении ретенированных и дистопированных нижних третьих моляров. Стоматология. 2008;87(2):10–14].

Информация об авторах:

Майбородин Игорь Валентинович, д.м.н., профессор, главный научный сотрудник лаборатории технологий управления здоровьем, ИХБФМ СО РАН;

Хоменюк Сергей Владимирович, младший научный сотрудник лаборатории технологий управления здоровьем, ИХБФМ СО РАН;

Михеева Татьяна Владимировна, к.м.н., докторант лаборатории технологий управления здоровьем, ИХБФМ СО РАН;

Ярин Геннадий Юрьевич, к.м.н., ведущий научный сотрудник отдела нейровертебрологии, ФГБУ «ННИИТО им. Я. Л. Цивьяна» Минздрава России;

Майбородина Виталина Игоревна, д.м.н., ведущий научный сотрудник лаборатории ультраструктурных основ патологии, ИМППМ ФИЦ ФТМ;

Вильгельми Инна Александровна, младший научный сотрудник отдела нейровертебрологии, ФГБУ «ННИИТО им. Я. Л. Цивьяна» Минздрава России;

Шевела Андрей Иванович, д.м.н., профессор, заслуженный врач России, заведующий отделом «Центр новых медицинских технологий», ИХБФМ СО РАН.

Author information:

Maiborodin Igor V., Dr. Sc., Professor, Chief Researcher, the Center of New Medical Technologies, ICBFM SB RAS;

Khomenyuk Sergey V., Junior Researcher, the Center of New Medical Technologies, ICBFM SB RAS;

Mikheeva Tatiana V., PhD, the Center of New Medical Technologies, TV ICBFM SB RAS;

Yarin Gennadiy Yu., PhD, Leading Researcher, Functional Group of Neurovertebrology, Novosibirsk Research Institute of Traumatology and Orthopaedics named after Y. L. Tsivyan;

Maiborodina Vitalina I., Dr. Sc., Leading Researcher, Laboratory of ultrastructural bases of pathology, Institute of Molecular Pathology and Pathomorphology, FPC FTM;

Vilgelmi Inna A., Junior Researcher, Functional Group of Neurovertebrology, Novosibirsk Research Institute of Traumatology and Orthopaedics named after Y. L. Tsivyan;

Shevela Andrey I., Dr. Sc., Professor, Head of the Center of New Medical Technologies, ICBFM SB RAS.