ISSN 2311-4495
ISSN 2410-5155 (Online)
УДК 616.132-089

КЛИНИЧЕСКИЙ СЛУЧАЙ УСПЕШНОГО ЭТАПНОГО ЛЕЧЕНИЯ ПАЦИЕНТА С АНЕВРИЗМАМИ ГРУДНОГО И БРЮШНОГО ОТДЕЛОВ АОРТЫ И АДЕНОКАРЦИНОМОЙ ЖЕЛУДКА

Чернявский М.А., Гусев А.А., Данилов И.Н., Басек И.В.

Федеральное государственное бюджетное учреждение «Национальный медицинский исследовательский центр им. В. А. Алмазова» Минздрава России, Санкт-Петербург, Россия

Контактная информация:
Чернявский Михаил Александрович
ФГБУ «НМИЦ им. В. А. Алмазова» Минздрава России
ул. Аккуратова, д. 2, Санкт-Петербург, Россия, 197341.
E-mail: machern@mail.ru

Статья поступила в редакцию 05.07.2018 и принята к печати 25.08.2018.

Резюме

Представлен клинический случай лечения пациента с изолированными мешотчатой аневризмой дуги аорты и аневризмой инфраренального отдела аорты больших размеров. В качестве конкурирующей патологии выявлена аденокарцинома желудка. Проведено многоэтапное хирургическое лечение. Первым этапом выполнено левостороннее сонно-подключичное шунтирование, вторым — эндопротезирование аневризмы дуги аорты, третьим — эндопротезирование аневризмы инфраренальной аорты. Заключительным этапом выполнена расширенная гастрэктомия с лимфодиссекцией. Осложнений в ходе лечения не выявлено. Описана методика операций, даны объяснения по выбранной тактике лечения. Делается вывод о преимуществе эндоваскулярных методик в лечении патологии аорты у пациентов с онкопатологией.

Ключевые слова: рак желудка, аневризма аорты, эндопротезирование аорты.

Для цитирования:

Чернявский М.А., Гусев А.А., Данилов И.Н., Басек И.В. Клинический случай успешного этапного лечения пациента с аневризмами грудного и брюшного отделов аорты и аденокарциномой желудка. Трансляционная медицина. 2018;5(4): 53–59.

CLINICAL CASE OF SUCCESSFUL STAGED TREATMENT OF PATIENTS WITH ANEURYSMS OF THE THORACIC AND ABDOMINAL AORTA AND ADENOCARCINOMA OF THE STOMACH

Chernyavskiy M.A., Gusev A.A., Danilov I.N., Basek I.V.

Almazov National Medical Research Centre, Saint Petersburg, Russia

Corresponding author:
Mikhail A. Chernyavskiy
Almazov National Medical Research Centre
Akkuratova str. 2, Saint Petersburg, Russia, 197341
E-mail: machern@mail.ru

Received 05 July 2018; accepted 25 August 2018.

Abstract

A clinical case of treatment of a patient with isolated saccular aneurysm of the aortic arch and aneurysm of the infrarenal aorta of large size is presented. As a concomitant pathology, gastric adenocarcinoma was revealed. Multi-stage surgical treatment was performed. The first stage included left-sided carotid-subclavian bypass, the second –TEVAR, the third — EVAR. The final stage was an extended gastrectomy with lymphodissection. No complications were found during the treatment. The technique of operations is described, explanations on the chosen tactics of treatment are given. The conclusion is made about the advantage of endovascular techniques in the treatment of aortic pathology in patients with oncological pathology.

Key words: gastric cancer, aortic aneurysm, endovascular aortic repair

For citation:

Chernyavskiy M.A., Gusev A.A., Danilov I.N., Basek I.V. Clinical case of successful staged treatment of patients with aneurysms of the thoracic and abdominal aorta and adenocarcinoma of the stomach. Translyatsionnaya meditsina=Translational Medicine. 2018;5(4): 53–59 pages. (In Russ.)

Список сокращений:

АА — аневризма аорты, МСКТ — мультиспиральная компьютерная томография, ЖКТ — желудочно-кишечный тракт.

Введение

Аневризма аорты (АА) является тяжёлым сосудистым заболеванием, естественное течение которого всегда заканчивается разрывом с развитием в большинстве случаев фатального кровотечения. Установлена прямая корреляция между риском разрыва и размерами аневризмы. Так, применительно к абдоминальной аорте, 12-месячный риск разрыва при аневризме до 59 мм. в диаметре составляет не более 11%, а при диаметре более 70 мм — риск разрыва в течение года уже превышает 30% [1,2]. Ещё одним важным фактором риска разрыва является мешковидная форма аневризмы. Это обуславливает исключительно хирургический подход к лечению аневризм. В течение многих лет «золотым стандартом» является открытая операция резекции АА и протезирования аорты синтетическим протезом. Данная методика детально разработана и позволяет радикально решать проблему, однако высокая травматичность данных операций (особенно на грудной аорте), их техническая сложность, а также сопутствующие заболевания и, зачастую, старческий возраст пациента обуславливают достаточно высокую летальность и частоту осложнений. Особенно это справедливо при наличии у пациентов значимого поражения иных сосудистых бассейнов: коронарных, брахиоцефальных и почечных артерий. Наличие онкологической патологии ставит перед хирургами сложную задачу выбора очерёдности вмешательств. Бурное развитие эндоваскулярных технологий в последние 2 десятилетия привело к возможности менее инвазивного лечения заболеваний аорты у данных тяжёлых категорий пациентов. Сравнительные исследования открытых и эндоваскулярных вмешательств при

Рисунок 1. МСКТ-ангиография брюшного отдела аорты. Определяется частично тромбированная аневризма инфраренальной аорты с максимальным диаметром 82 мм

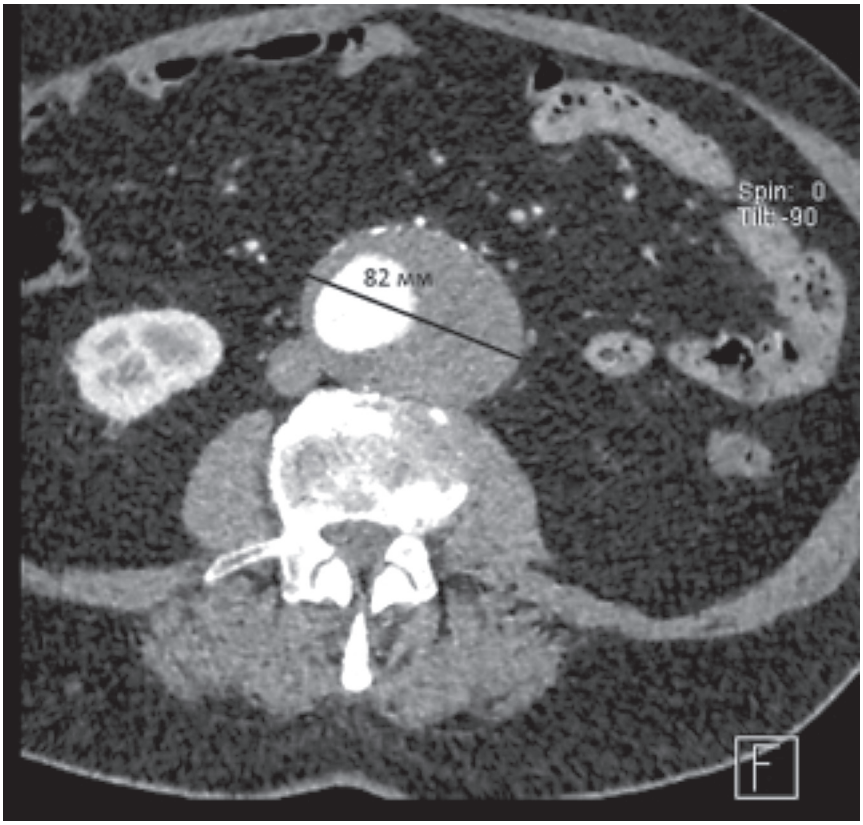

АА показали значительное снижение 30-дневной летальности во второй группе при сопоставимых отдалённых результатах [3-6]. Таким образом, в настоящее время в арсенале хирургов имеется надёжный метод лечения, позволяющий сравнительно безопасно оперировать наиболее сложных по коморбидному фону пациентов.

Клинический случай

Пациент Г. 69 лет. Впервые поступил в клинику Национального Медицинского Исследовательского Центра им. В.А.Алмазова в июне 2017 года. Из анамнеза известно, что в сентябре 2016 года при плановом ультразвуковом исследовании брюшной полости выявлено расширение брюшного отдела аорты, была рекомендована Мультиспиральная компьютерная томография (МСКТ)-аортография, которая была выполнена лишь в январе 2017 года. По итогам обследования была диагностирована веретенообразная аневризма инфраренального отдела аорты с максимальным диаметром до 82 мм (рис. 1). Определены показания к оперативному лечению. В ходе подготовки к вмешательству пациент проходил амбулаторное обследование. По данным эхокардиографии заподозрена аневризма грудного отдела аорты. Выполнена МСКТ-ангиография грудного отдела аорты, которая подтвердила наличие мешковидной аневризмы дистального отдела дуги аорты 56х34 мм (рис.2). Также на фиброгастроскопии диагностирована инфильтративно-язвенная форма рака тела желудка. По итогам биопсии установлен диагноз аденокарциномы. Решение о дальнейшем ведении принималось мультидисциплинарной бригадой в составе сердечно-сосудистых, абдоминальных и эндоваскулярных хирургов. Решено в первую очередь выполнить коррекцию мешотчатой аневризмы дуги аорты, как наиболее опасной в плане риска разрыва, затем устранение большой аневризмы инфраренального отдела аорты. От выполнения открытых вмешательств на аорте было решено отказаться в пользу эндопротезирования. После устранения угрозы разрыва аорты возможно хирургическое лечение аденокарциномы.

По итогам дополнительного обследования, в том числе коронарографии иной значимой сопутствующей патологии не выявлено. Анатомически аневризма грудного отдела аорты располагалась по нижней стенке дуги аорты напротив устья левой подключичной артерии (ПклА), таким образом имплантация стент-графта должна быть осуществлена с фиксацией эндопротеза во 2-й посадочной зоне по Ishimaru [7]. При этом неизбежно перекрывается устье левой ПклА. Во избежание ише-

Рисунок 2. МСКТ-аортография. Трёхмерная реконструкция дуги аорты. Определяется мешковидная аневризма по нижней стенке дуги аорты напротив отхождения левой подключичной артерии

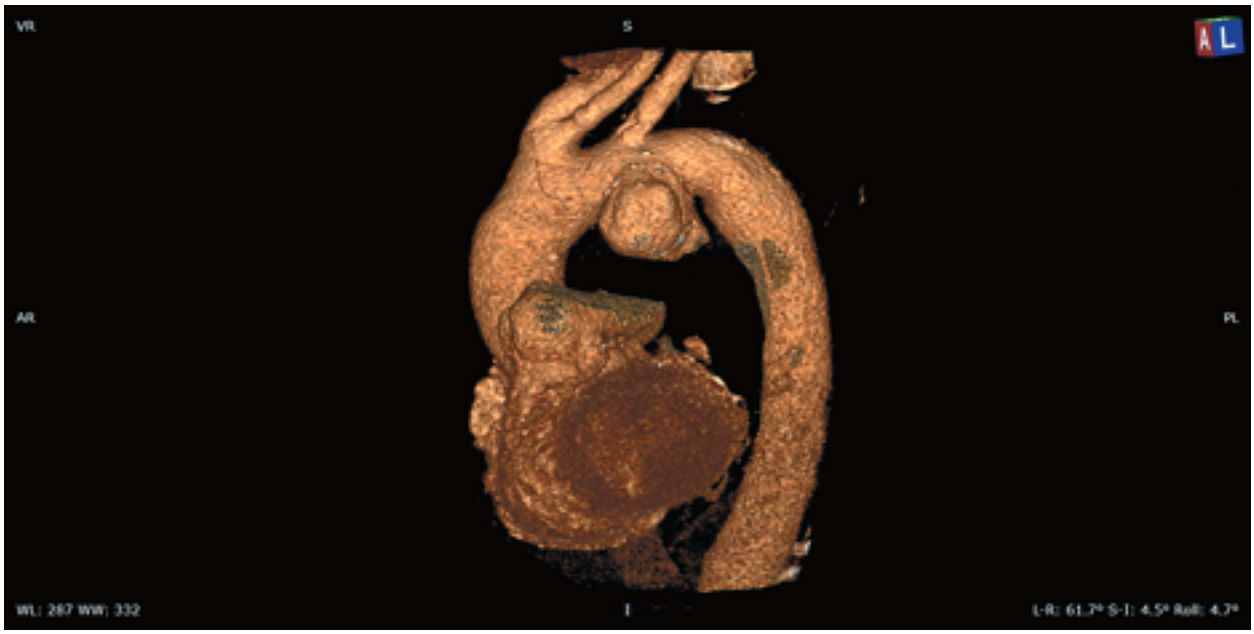

мии левой верхней конечности и развития синдрома позвоночно-подключичного обкрадывания первым этапом выполнено сонно-подключичное шунтирование синтетическим ПТФЭ-протезом диаметром 8 мм. с перевязкой ПклА в 1-м сегменте, проксимальнее отхождения позвоночной артерии для профилактики эндоликов 2-го типа. Операция выполнена надключичным доступом под эндотрахеальным наркозом. Послеоперационный период протекал без особенностей. Далее пациенту было выполнено эндопротезирование дуги аорты. Операция проводилась в условиях гибридной операционной под местной инфильтрационной анестезией. Через открытый доступ к правой общей бедренной артерии под рентген-контролем в область аневризмы дуги на сверх-жёстком проводнике был заведён и имплантирован один модуль грудного стент-графта Medtronic Valiant. Анатомической особенностью пациента явилось отхождение левой общей сонной артерии от брахиоцефального ствола, поэтому стент-графт был имплантирован таким образом, что покрытая часть стент-графта раскрыта сразу дистальнее устья брахиоцефального ствола. Послеоперационный период без особенностей. На контрольной МСКТ-ангиографии отмечается оптимальная позиция стент-графта, аневризматический мешок полностью тромбирован (рис. 3).

Следующим этапом пациенту выполнено бифуркационное эндопротезирование аневризмы инфраренального отдела аорты. Данная операция также была выполнена в гибридной операционной под местной инфильтрационной анестезией. Через открытые доступы к общим бедренным артериям справа и слева в инфраренальную аорту последовательно имплантированы основное тело, контрлатеральная и ипсилатеральная бранши бифуркационного эндографта Medtronic Endurant II. Проксимальная фиксация стент-графта осуществлена ниже устий почечных артерий, дистальная — в левой и правой общих подвздошных артериях. Послеоперационный период протекал без особенностей. На контрольной МСКТ-ангиографии (5-е послеоперацинные сутки) отмечено полное тромбирование полости аневризмы инфраренального отдела аорты. Эндографты проходимы, дислокации нет (рис. 4).

Исключение таким образом возможности разрыва аневризм аорты позволило выполнить радикальную операцию на желудке. На предварительно выполненной МСКТ грудной, брюшной полостей и малого таза отдалённого метастазирования не выявлено, и на 24-е сутки после окончания сосудистых этапов была выполнена открытая операция: гастрэктомия с наложением аппаратного эзофаго-энтероанастомоза по Ру и лимфодиссекцией в объёме D2. По данным гистологического исследования опухоль представлена умеренно дифференцированной муцинозной аденокарциномой, прорастающей подслизистый и мышечный слои и распространяющейся по подслизистому слою в виде тонкого тяжа по задней стенке по направлению к малой кривизне. В регионарных лимфоузлах опухолевых

Рисунок 3. МСКТ-аортография после сонно-подключичного переключения и эндопротезирования аневризмы дуги аорты. Определяется оптимальное положение стент-графта, эндоликов нет

клеток не обнаружено (G2, pT2N0). Послеоперационный период протекал без особенностей, и на 10-е послеоперационные сутки пациент был выписан в удовлетворительном состоянии на амбулаторное лечение. Рекомендовано выполнение МСКТ-аортографии ежегодно, наблюдение онкологом.

Обсуждение

Сочетание рака желудка и АА не является частой ситуацией. Так в серии наблюдений авторов из Японии, где, как известно высокая заболеваемость онкологической патологией ЖКТ, рак желудка был выявлен только у 3,3% пациентов с АА [8]. По причине невысокой частоты встречаемости на данный момент не проведено крупных исследований, позволяющих составить чёткие рекомендации по ведению таких пациентов. Большинство хирургов склоняются к разделению вмешательства на несколько этапов, что позволяет избежать контаминации сосудистого протеза и снизить травматичность операции, но есть сообщения и об успешных симультанных вмешательствах. [9]. По поводу очерёдности операций вопрос в каждом случае решается индивидуально на основании клинической значимости и риска для жизни каждой из патологий [1,10,11].

Проведённые крупные многоцентровые исследования EVAR, DREAM и OVER показывают убедительное преимущество эндопротезирования в краткосрочной перспективе в отношении выживаемости и сравнимые с открытой хирургией отдалённые результаты [3-5]. Разумеется, что в отношении пациентов с такой тяжёлой сопутствующей патологией, как рак желудка стоит ожидать ещё более лучших результатов эндопротезирования за счёт снижения травматичности, риска контаминации сосудистого протеза и возможности сокращения временного интервала между этапами лечения. В проведённом в 2016 году мета-анализе были учтены результаты лечения 543 пациентов с аневризмой абдоминальной аорты и онкологической патологией ЖКТ. В большинстве случаев лечение проходило в 2 этапа, где первым этапом выполнялось открытое или эндоваскулярное протезирование аорты. В группе эндопротезирования не зарегистрировано 30-дневной летальности,

Рисунок 4. МСКТ-аортография после эндопротезирования аневризмы абдоминального отдела аорты. Определяется оптимальное положение стент-графта, эндоликов нет

в отдалённом периоде (24-64 мес.) летальность составила 4,6%. В то время как в группе открытой хирургии результаты оказались значительно хуже: 30-дневная летальность 11%, и в отдалённом периоде (4-73 мес.) — 10,6%. [12]. Данные результаты позволили сделать вывод о предпочтительном применении эндопротезирования в качестве первого этапа в лечении пациентов с сопутствующим онкологическим заболеванием ЖКТ.

В описанном клиническом случае мы придерживались именно такой тактики лечения. Было определено, что мешотчатая аневризма дуги аорты и аневризма инфраренальной аорты больших размеров представляют большую опасность для жизни пациента чем аденокарцинома, поэтому сосудистая патология корригировалась в первую очередь. Превентивное переключение левой ПклА позволило избежать ишемических осложнений в вертебро-базиллярном бассейне и в левой верхней конечности. Стоит отметить, что в настоящее время имеется техническая возможность коррекции аневризмы дуги аорты в один этап, используя браншированные стент-графты или методику «параллельных графтов» («chimney»). Широкое их применение ограничено во многом высокой стоимостью данных устройств. Также отмечаем хорошие технические условия для эндопротезирования аневризмы инфраренальной аорты у данного пациента: достаточной длины проксимальная шейка, и отсутствие значимой ангуляции. В противном случае необходимо было бы рассмотреть применение браншированных эндографтов либо сделать выбор в сторону открытой резекции аневризмы забрюшинным доступом. В дальнейшем необходимо регулярное наблюдение за данным пациентом с использованием ультразвукового исследования и МСКТ в сосудистом режиме.

Выводы:

1. При сочетании онкопатологии и АА необходимо индивидуальное определение этапности хирургического лечения на основании клинической значимости и риска для жизни каждой из патологий.
2. Эндопротезирование АА предпочтительнее открытой операции у онкологических пациентов.

Конфликт интересов / Conflict of interest

Авторы заявили об отсутствии потенциального конфликта интересов. / The authors declare no conflict of interest.

Список литературы / References

1. National guidelines for a management of patients with aneurysms of the abdominal aorta. Moscow. 2013: p.72. In Russian. [Национальные рекомендации по ведению пациентов с аневризмами брюшной аорты. Москва. 2013: с.72]
2. Zvereva ED, Zverev DA, Gordeev ML. Modern aspects of abdominal aortic aneurysm surgery (review). *Translyatsionnaya meditsina* =Translational Medicine. 2017; 4 (4): 14–22. In Russian [Зверева Е.Д., Зверев Д.А., Гордеев М.Л. Современные аспекты хирургии аневризм инфраренального отдела аорты. Трансляционная медицина. 2017; 4 (4): 14–22.]
3. Blankensteijn JD, de Jong SE, Prinssen M, et al. Dutch Randomized Endovascular Aneurysm Management (DREAM) Trial Group. Two-year outcomes after conventional or endovascular repair of abdominal aortic aneurysms. N Engl J Med. 2005; 352: 2398 — 2405.
4. EVAR trial participants. Endovascular aneurysm repair versus open repair in patients with abdominal aortic aneurysm (EVAR trial 1): randomised controlled trial. Lancet. 2005; 365: 2179 — 2186.
5. Lederle FA, Freischlag JA, Kyriakides TC, et al. Open Versus Endovascular Repair (OVER) Veterans Affairs Cooperative Study Group. Outcomes following endovascular vs open repair of abdominal aortic aneurysm: a randomized trial. JAMA. 2009; 302: 1535 — 1542.
6. Cheng D, Martin J, Shennib H,et al. Endovascular aortic repair versus open surgical repair for descending thoracic aortic disease a systematic review and meta-analysis of comparative studies. J Am Coll Cardiol. 2010;55(10):986-1001.
7. Mitchell RS, Ishimaru S, Ehrlich MP, et al. First International Summit on Thoracic Aortic Endografting: roundtable on thoracic aortic dissection as an indication for endografting. J Endovasc Ther. 2002; 9 Suppl 2:II98-105.
8. Komori K, Okadome K, Funahashi S, et al. Surgical strategy of concomitant abdominal aortic aneurysm and gastric cancer. J. Vasc. Surg. 1994; 19:573-576.
9. Matsumoto K, Murayama T, Nagasaki K, et al. One-stage Surgical Management of Concomitant Abdominal Aortic Aneurysm and Gastric or Colorectal Cancer. World J. Surg. 2002; 26: 434–437.
10. Jibawi A, Ahmed I, El-Sakka K, Yusuf SW. Management of concomitant cancer and abdominal aortic aneurysm. Cardiol Res Pract. 2011; 2011:516146.
11. Mohandas S, Malik HT, Syed I. Concomitant abdominal aortic aneurysm and gastrointestinal malignancy: evolution of treatment paradigm in the endovascular era — review article. Int J Surg. 2013;11(2):112-115.
12. Kumar R, Dattani N, Asaad O, et al. Meta-analysis of Outcomes Following Aneurysm Repair in Patients with Synchronous Intra-abdominal Malignancy. Eur J Vasc Endovasc Surg. 2016;52(6):747-756.

Информация об авторах:

Чернявский Михаил Александрович, д.м.н. руководитель научно-исследовательского отдела сосудистой и интервенционной хирургии ФГБУ «НМИЦ им. В.А.Алмазова»;

Гусев Александр Александрович, врач сердечно-сосудистый хирург отделения сосудистой и гибридной хирургии ФГБУ «НМИЦ им. В.А.Алмазова»;

Данилов Иван Николаевич, к.м.н., заведующий отделением хирургических методов лечения онкологических больных;

Басек Илона Владимировна, к.м.н., заведующий отделением рентгеновской компьютерной томографии;

Author information:

Mikhail A. Chernyavskiy, MD, Dr.Sci., head of research-department of vascular and intervention surgery, Almazov National Medical Research Centre;

Alexandr A. Gusev, MD, vascular surgeon of department of vascular and hybrid surgery, Almazov National Medical Research Centre;

Ivan N. Danilov, MD, PhD, head of the Department of surgical treatment of oncological patients, Almazov National Medical Research Centre;

Ilona V. Basek, MD, PhD, head of the Department of computed tomography, Almazov National Medical Research Centre.