ISSN 2311-4495
ISSN 2410-5155 (Online)
УДК 575:616.1

ПРОЛИФЕРАТИВНАЯ АКТИВНОСТЬ (KI-67) И УРОВЕНЬ ЭКСПРЕССИИ ГЕНА СОСУДИСТО-ЭНДОТЕЛИАЛЬНОГО ФАКТОРА РОСТА (VEGF) В ГЕМИСТОЦИТАРНЫХ АСТРОЦИТОМАХ

Зрелов А.А.[1,2], Мацко М.В.[1,3,4,5], Мацко Д.Е.[1,3,4,5], Улитин А.Ю.[1,2], Бакшеева А.О.[1,2], Скляр С.С.[1], Имянитов Е.Н.[2,3,4,6], Тастанбеков М.М.[1]

[1] Российский научно-исследовательский нейрохирургический институт имени профессора А. Л. Поленова, Санкт-Петербург, Россия
Федеральное государственное бюджетное учреждение «Национальный медицинский исследовательский центр им. В. А. Алмазова» Минздрава России, Санкт-Петербург, Россия
[2] Федеральное государственное бюджетное образовательное учреждение высшего образования «Северо-Западный государственный медицинский университет им. И. И. Мечникова» Минздрава России, Санкт-Петербург, Россия
[3] Государственное бюджетное учреждение здравоохранения «Санкт-Петербургский клинический научно-практический центр специализированных видов медицинской помощи (онкологический)», Санкт-Петербург, Россия
[4] Санкт-Петербургский Государственный Университет, Санкт-Петербург, Россия
[5] Частное образовательное учреждение высшего образования «Санкт-Петербургский медико-социальный институт», Санкт-Петербург, Россия
[6] Федеральное государственное бюджетное учреждение «Национальный медицинский исследовательский центр онкологии им. Н.Н. Петрова» Минздрава России, Санкт-Петербург, Россия

Контактная информация
Зрелов Андрей Андреевич
«РНХИ им. проф. А.Л. Поленова» филиал ФГБУ «СЗФМИЦ им. В. А. Алмазова» Минздрава России
ул. Маяковского, д. 12, Санкт-Петербург, Россия, 191014
E-mail: andrey.zrelov@mail.ru

Статья поступила в редакцию 18.02. 2018 и принята к печати 23.04.2018.

Резюме

Актуальность. Гемистоцитарные астроцитомы (ГА) – это вариант диффузных астроцитом GII (ВОЗ, 2016), который отличается более короткой общей выживаемостью пациентов по сравнению с диффузными астроцитомами. Роль экспрессии гена сосудисто-эндотелиального фактора роста (VEGF) и его связь с индексом пролиферативной активности (Ki-67) в ГА ранее не изучалась.

Цель. Оценить зависимость уровня экспрессии гена VEGF от Ki-67 в ГА.

Материал и методы. Выполнен ретроспективный и проспективный анализ морфо-молекулярных характеристик опухолевой ткани 9 пациентов с диагнозом ГА. В работу вошли пациенты старше 18 лет с супратенториальной локализацией опухоли. Возраст пациентов был от 27 до 37 лет, медиана составила

32 года. Мужчин было 4. После оперативного вмешательства проводилось гистологическое, иммуногистохимическое (Ki-67 и GFAP) и молекулярно-генетическое исследования фрагментов опухоли (методом ПЦР в режиме реального времени). Определялся уровень экспрессии гена VEGF и наличие мутации в генах IDH1/IDH2. Гистологический диагноз ставился в соответствии с классификацией опухолей ЦНС ВОЗ (2016) и атласом AFIP (2007).

Результаты. Чаще всего опухоль локализовалась в нескольких долях головного мозга (44,4%). Дебют заболевания в большинстве случаев начинался с эпилептического синдрома (55,6%). Индексу пролиферативной активности (Ki-67) более 5% (71,4% случаев) соответствовала умеренная пролиферация эндотелия сосудов при гистологическом исследовании (85,7%), средний/высокий уровень экспрессии гена VEGF (ПЦР) (кроме одного случая). У больных с низким Ki-67 (≤5%) уровень экспрессии гена VEGF был низким в 100% случаев, а пролиферация эндотелия сосудов отсутствовала.

Заключение. Высокий Ki-67 (>5%), пролиферация эндотелия сосудов, средний/высокий уровень экспрессии гена VEGF, которые наблюдались в 7 из 9 гемистоцитарных астроцитомах, являются характерными чертами астроцитом GIII. Таким образом, ГА – это неоднородная группа опухолей, и часть из них представлена злокачественной подгруппой.

Ключевые слова: гемистоцитарная астроцитома, сосудисто-эндотелиальный фактор роста, индекс пролиферативной активности (Ki-67), ген VEGF.

Для цитирования:
Зрелов А.А., Мацко М.В., Мацко Д.Е., Улитин А.Ю., Бакшеева А.О., Скляр С.С., Имянитов Е.Н., Тастанбеков М.М. Пролиферативная активность (ki-67) и уровень экспрессии гена сосудисто-эндотелиального фактора роста (vegf) в гемистоцитарных астроцитомах. Трансляционная медицина. 2018; 5 (1): 44–52 .

THE PROLIFERATIVE ACTIVITY (KI-67) AND THE LEVEL OF VASCULAR ENDOTHELIAL GROWTH FACTOR (VEGF) GENE EXPRESSION IN GEMISTOCYTIC ASTROCYTOMAS

Zrelov A.A.[1,2], Matsko M.V.[1,3,4,5], Matsko D.E.[1,3,4,5], Ulitin A.Yu.[1,2] Baksheeva A.O.[1,2], Skliar S.S.[1], Imyanitov E.N.[2,3,4,6], Tastanbekov M.M.[1]

[1] Polenov Russian Scienific Research Institute of Neurosurgery, Saint Petersburg, Russia
[2] North-Western State Medical University named after I. I. Mechnikov, Saint Petersburg, Russia
[3] Saint-Petersburg Clinical Research Center Specialized Types of Medical Care, Saint Petersburg, Russia
[4] Saint Petersburg University, Saint Petersburg, Russia
[5]Saint-Petersburg Medico-Social Institute, Saint Petersburg, Russia
[6] N.N. Petrov National Medical Research Centre of Oncology, Saint Petersburg, Russia

Corresponding author:
Andrei A. Zrelov
Polenov Neurosurgical Institute
Mayakovskaya str. 12, Saint Petersburg, Russia, 191014
E-mail: andrey.zrelov@mail.ru

Received 18 February 2018; accepted 23 April 2018.

Abstract

Background. Gemistocytic astrocytomas (GA) are a variant of diffuse astrocytomas GII (WHO, 2016), which is characterized by a shorter overall survival of patients than diffuse astrocytoma. The role of vascular endothelial growth factor (VEGF) gene expression and its association with the index of proliferative activity (Ki-67) in GA has not been studied.

Objective. To estimate the correlation of VEGF gene expression on Ki-67 in GA.

Design and methods. A retrospective and prospective analysis of morphological and molecular-genetic features of tumors was performed on 9 patients with the diagnosis of GA. Patients over 18 years of age with supratentorial tumor localization were included in the study. The patients were aged from 27 to 37 years, the median age was 32 years. There were 4 men. Fragments of tumor tissue obtained during surgery were subjected to histological, immunohistochemical (Ki-67 and GFAP) and molecular genetic studies. By real-time PCR method was used to determine the level of the VEGF gene expression and the presence of a mutation in IDH1/IDH2 genes. Histological diagnosis was made in accordance with the classification of tumors of the CNS WHO (2016) and the AFIP atlas (2007).

Results. The tumor most often affected several lobes of the brain (44,4%). The first clinical manifestations of the disease in the vast majority of cases were epileptic and hypertensive syndromes (55,6%). For the proliferative activity index Ki-67 >5% (71,4% of cases) the moderate proliferation of vascular endothelium was noted in 85,7% of cases and the middle/high level of VEGF gene expression (except one case). In patients with low Ki-67 (≤5%), the low level of the VEGF gene expression was determined in 100% cases, the proliferation of the vascular endothelium was absent.

Conclusion. High Ki-67 (>5%), the proliferation of the vascular endothelium, middle/high level of VEGF gene expression are typical attributes of anaplastic astrocytomas. That's why some GA have features of astrocytomas GIII.

Key words: gemistocytic astrocytoma, vascular endothelial growth factor, proliferative activity (Ki-67), VEGF gene.

For citation:
Zrelov AA, Matsko MV, Matsko DE, Ulitin AYu., Baksheeva AO, Skliar SS, Imyanitov EN, Tastanbekov MM. The proliferative activity (ki-67) and the level of vascular endothelial growth factor (vegf) gene expression in gemistocytic astrocytomas. Translyatsionnaya meditsina= Translational Medicine. 2018; 5 (1): 44–52. (In Russ.)

Список сокращений:
ГА – гемистоцитарные астроцитомы
ПЦР – полимеразная цепная реакция
Ki-67 – индекс пролиферативной активности
VEGF – сосудисто-эндотелиальный фактор роста

Введение

Гемистоцитарные астроцитомы (ГА) представляют собой редкий подтип диффузных астроцитом GII, в которых процент гемистоцитов в опухоли составляет не менее 20% от всех клеток [1]. В литературе можно встретить лишь небольшое количество работ, которые освещают непосредственно ГА [2–17]. По сравнению с диффузными астроцитомами GII они характеризуются более агрессивным биологическим поведением, что проявляется более короткой общей выживаемостью пациентов (38-49 мес и 69-89 мес. соответственно) [2, 7, 18, 19].

Биологическое поведение опухоли зависит от многих факторов и, в частности, от ряда морфо-молекулярных характеристик. Одними из важнейших среди них являются индекс пролиферативной активности (Ki-67) и сосудистый эндотелиальный фактор роста (VEGF), взаимосвязь которых в ГА ранее не исследовалась.

Материал и методы

Проведен ретроспективный и проспективный анализ клинических характеристик, а также результатов инструментального, гистологического, иммуногистохимического и молекулярно-генетического методов исследования 9 пациентов с ГА. В работу были включены пациенты старше 18 лет с супратенториальной локализацией опухоли, которым при гистологическом исследовании был установлен диагноз ГА. Мужчин было 4. Медиана возраста составила 32 года. Гистологический диагноз ставился согласно классификации опухолей ЦНС ВОЗ (2016) и атласу AFIP (2007) [1, 20].

Иммуногистохимическое исследование (ИГХ) выполнялось с использованием антител Ki-67 и GFAP (DakoCytomation). При цитоплазматическом окрашивании антителом GFAP пользовались полуколичественным методом: 0 – окрашивание отсутствует, 1+ – слабое окрашивание, 2+ – умеренное окрашивание, 3+ – интенсивное окрашивание. При оценке ядерного окрашивания (антитело Ki-67) определялся процент окрашенных клеток к их общему числу. Всем больным была выполнена операция с разной степенью циторедукции.

У всех пациентов оценивалась экспрессия мРНК гена VEGF с использованием полимеразной цепной реакции (ПЦР) в режиме реального времени на оборудовании CFX96 Real-Time PCR Detection System (BioRad Laboratories, США). Патоморфологические образцы опухоли, подвергнутые микродиссекции, служили в качестве источника мРНК. Последовательности меток и праймеров показаны в таблице 1. Выделение мРНК и обратная транскрипция проводились согласно методу, предложенному ранее [21].

Мультиплексная ПЦР в режиме реального времени ставилась в объеме 20 мкл, где содержалось 1-кратный ПЦР-буфер, 1 мкл раствора кДНК, 2.0 ед. акт. фермента ДНК-полимеразы Thermostar, по 200 мкМ каждого из нуклеотидтрифосфатов, 2.0 мМ MgCl2, по 0.3 мкМ прямого и обратного праймеров SDHA, 0.3 мкМ прямого и обратного праймеров, 0.3 мкМ Taqman пробы SDHA-P, и TaqMan-метки для соответствующего гена-мишени. Условия ПЦР-амплификации: денатурация в течение 15 сек при 95˚C, 45 циклов отжига и синтеза в течение 1 мин при 60˚C. Для оценки уровня экспрессии определялось отношение относительных количеств копий кДНК гена-мишени и гена-рефери, данные значения оценивались при помощи построения стандартных кривых. Пороговые уровни для разделения низкой, высокой и средней степени экспрессии каждого гена определялись как 80 и 20 перцентили значений относительной экспрессии соответствующих генов в группе из 50 случайным образом отобранных солидных опухолей (ΔCt).

Мутации в генах IDH1 (экзон 4) и IDH2 (экзон 4) в опухолевой ткани рассчитывали при помощи мето-

Таблица 1. Метки и праймеры, которые использовались для определения экспрессии гена VEGF.

Ген	5’-3’ последовательность
VEGF-P	FAM-TGCAGACCAAAGAAAGATAGAGCA-BHQ
VEGF-R	GCTTTCTCCGCTCTGAGCA
VEGF-F	AGGAGAGATGAGCTTCCTAC

Таблица 2. Инструментальные, гистологические, иммуногистохимические и молекулярно-генетические характеристики ГА с Ki-67 ≤5%.

№	Пролиферация сосудов	Пролиферация эндотелия сосудов	Накопление к/в по МРТ	VEGF (уровень экспрессии)	Мутация в генах IDH1/IDH2
1	нет	нет	да	низкий	IDH1 (R132H)
2	нет	нет	н/д	низкий	IDH1 (R132H)

Примечания: к/в– контрастное вещество, н/д – нет данных.

Рисунок. 1. Локализация ГА в различных отделах головного мозга.

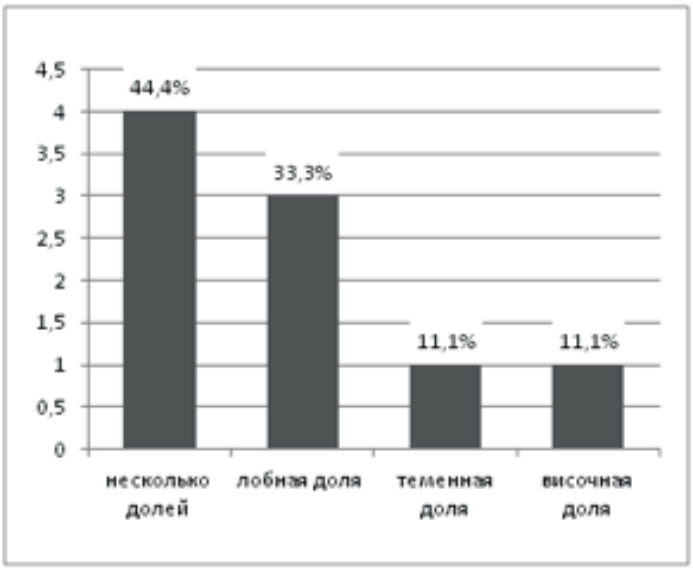

Рисунок 2. Первые клинические проявления ГА.

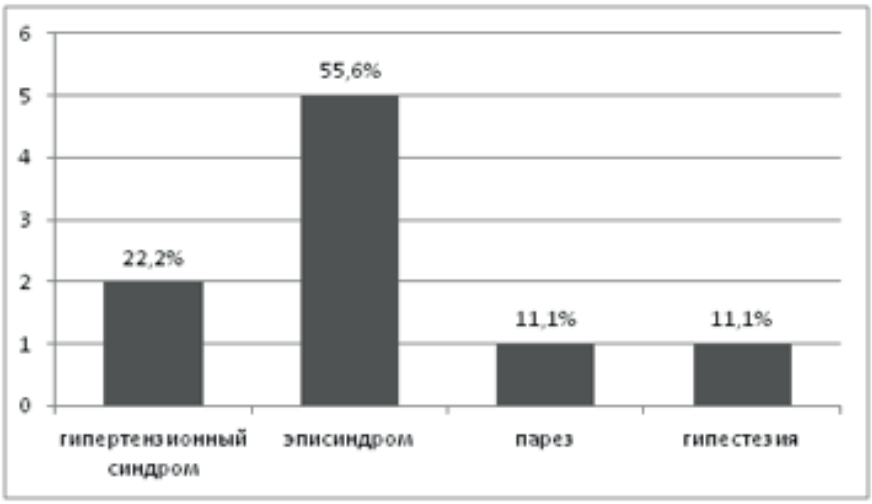

дики анализа кривых плавления ПЦР-продуктов с высоким разрешением (HRMA – High Resolution Melting Analysis) с дальнейшим секвенированием ДНК. Последовательности 4 экзона генов IDH1 и IDH2 амплифицировали с использованием пар праймеров IDH1ex4F 5’-GTCTTCAGAGAAGCCATTATC-3’ и IDH1ex4R 5’-CACATACAAGTTGGAAATTTCTAG-3', IDH2opt1F 5’-AGTTCAAGCTGAAGAAGATGTG-3' и IDH2opt1R 5’-TCTCCAACCTGGCCTACCT-3', соответственно. Анализ кривых плавления и ПЦР в ре-

жиме реального времени проводились на оборудовании CFX96 Real-Time PCR Detection System (BioRad). ПЦР-смесь объемом 20 мкл включала 1 µl ДНК, 1x ПЦР-буфер, (pH 8.3), 2.0 mM MgCl2, 0.3 µM прямого и обратного праймеров, 1 ед. акт. ДНК-полимеразы, 200 µM dNTPs, 1x Eva Green. Режим амплификации: 95°C, 10 мин и 45 циклов (95°C, 15 сек; 60°C, 20 сек, 72°C, 30 сек). Секвенирование ПЦР-продуктов, имеющих отклонения в кривых плавления, проводилось на секвенаторе CEQ8000 (Beckman Coulter).

Результаты.

В работу вошли 9 пациентов с верифицированным диагнозом ГА GII и ГА GIII. Мужчин было 4. Медиана возраста составила 32 года. Опухоль чаще всего локализовалась в нескольких долях головного мозга (44,4%). Если опухоль располагалась в пределах одной доли, то в большинстве случаев это была лобная доля (33,3%) (рис. 1).

Дебют заболевания в большинстве случаев характеризовался эпилептическим синдромом (55,6%) (рис. 2).

На этапе дооперационной диагностики всем пациентам была выполнена МРТ головного мозга. Фокальное накопление контрастного вещества опухолью отмечалось у 4 пациентов из 6 (66,7%).

Результаты гистологического, иммуногистохимического и молекулярно-генетического исследований пациентов в зависимости от индекса пролиферативной активности (более или менее 5%) представлены в таблицах 2 и 3.

Низкий Ki-67 (≤5%) соответствовал низкому уровню экспрессии гена VEGF в обоих случаях.

Индекс пролиферативной активности Ki-67 >5% отмечался в 77,8% случаев. Данному значению Ki-67 чаще (85,7%) соответствовал средний/высокий уровень экспрессии гена VEGF, и лишь однажды он был низким. Умеренная пролиферация сосудов была выявлена у 6 пациентов из 7 (85,7%).

Для двух пациентов имеются данные о наличии рецидива заболевания и повторного оперативного вмешательства. В обоих случаях имело место повышение степени злокачественности опухоли, что проявлялось значительным повышением Ki-67 по сравнению с первой операцией, повышением уровня экспрессии VEGF, нарастанием выраженности пролиферации сосудов и эндотелия (табл. 4, рис. 3, 4).

Длительность безрецидивного периода составила в первом случае 31 месяц и 4 недели, во втором – 23 месяца и 1 неделя, что подтверждает степень анаплазии ГА «GIII» [22].

Обсуждение

Для развития опухоли крайне важен адекватный неоангиогенез. Лишь на начальном этапе при малом объеме опухоли (около 1 мм^3) опухолевые клетки

Таблица 3. Инструментальные, гистологические, иммуногистохимические и молекулярно-генетические характеристики ГА Ki-67 >5%.

№	Пролиферация сосудов	Пролиферация эндотелия сосудов	Накопление к/в по МРТ	VEGF (уровень экспрессии)	Мутация в гена
IDH1/ IDH2	нет	нет	да	низкий	IDH1 (R132H)
1	умеренная	умеренная	да	средний	IDH1 (R132H)
2	умеренная	умеренная	да	высокий	IDH1 (R132H)
3	умеренная	умеренная	да	средний	IDH1 (R132H)
4	умеренная	умеренная	нет	низкий	IDH1 (R132H)
5	умеренная	умеренная	н/д	средний	IDH1 (R132H)
6	нет	нет	нет	средний	IDH1 (R132H)
7	умеренная	умеренная	н/д	средний	IDH1 (R132H)

Примечания: к/в – контрастное вещество, н/д – нет данных.

Рисунок 3. Гемистоцитарная астроцитом (случай №1 табл. 4, материал от первой операции).

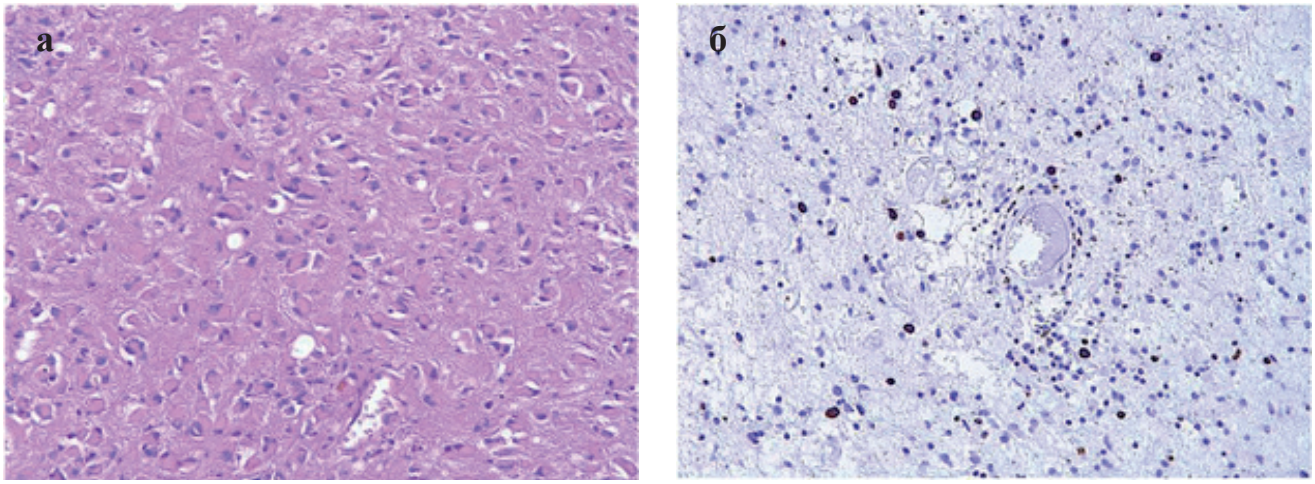

а) Окраска гематоксилином и эозином, х200, умеренная пролиферация сосудов и эндотелия;
б) ИГХ, х100, Ki-67 – 7-8%.

Рисунок 4. Вторичная глиобластома (случай №1 табл. 4, материал от второй операции).

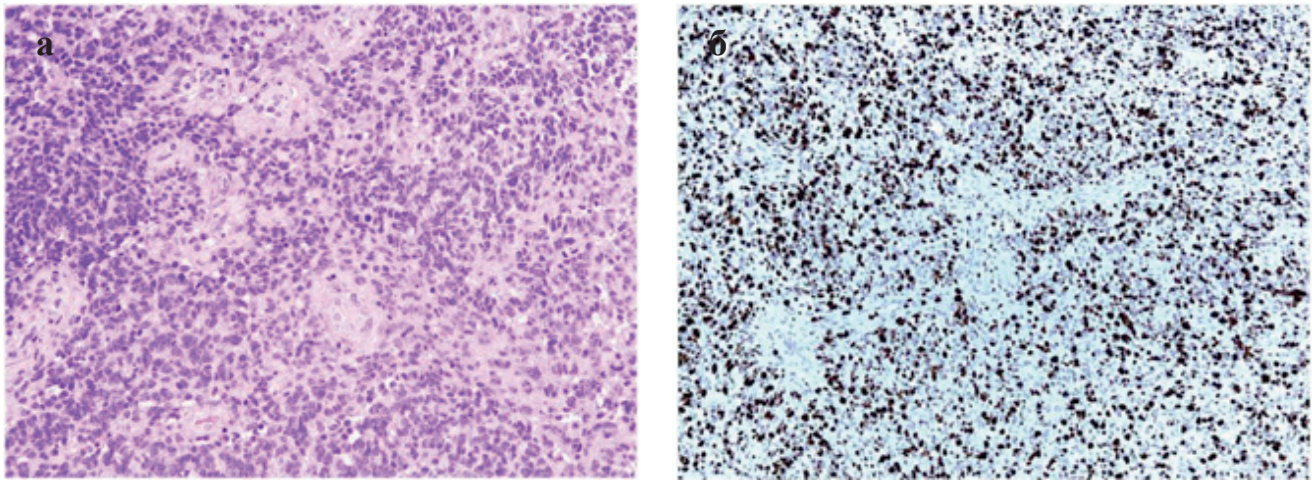

а) Окраска гематоксилином и эозином, х200, выраженная пролиферация сосудов и эндотелия;
б) ИГХ, х100, Ki-67 – 45-50%.

получают питательные вещества с помощью диффузии. Затем для полноценного роста опухоли обязательно наличие хорошо развитой сосудистой сети. Повышенная экспрессия гена VEGF ассоциируется с неблагоприятным течением онкологического заболевания и косвенно указывает на злокачественный процесс. Это нашло отражение и в результатах нашей работы. При этом нами впервые описана связь уровня экспрессии гена VEGF и индекса пролиферативной активности (Ki-67) в ГА. В соответствии с классификацией ВОЗ (2016) для анапластических астроцитом GIII характерен Ki-67 >5%. По нашим данным для пациентов с подобной пролиферативной активностью уровень экспрессии VEGF был средним или высоким (кроме одного случая). В группе же больных с низким Ki-67 уровень VEGF был низким.

Пролиферация эндотелия сосудов и повышенный уровень экспрессии гена VEGF отмечались в опухоли только при значении Ki-67 более 5%, что часто сопровождается усилением их степени злокачественности и увеличением пролиферативной активности. Для жизнедеятельности анапластической опухоли требуется ее адекватное кровоснабжение. Наличие пролиферации сосудов и эндотелия, а также подъем уровня экспрессии гена VEGF могут свидетельствовать об активности процесса ангиогенеза.

Заключение

Гемистоцитарные астроцитомы характеризуются рядом морфологических паттернов, в том числе и плотноклеточностью опухоли, где и наблюда-

Таблица 4. Сравнительная характеристика образцов опухолевой ткани от двух операций.

№ случая	№ операции	Ki-67 (%)	Пролифера-ция эндотелия сосудов	Накопле-ние к/в по МРТ	VEGF (уровень экспрес-сии)	Диагноз	БНП
1	1	7-8	умеренная	да	высокий	ГА GIII	31 мес. и 4 нед.
	2	45-50	выраженная	да	высокий	вторичная глиобластома GIV	
2	1	6	умеренная	н/д	средний	ГА GIII	23 мес. и 1 нед.
	2	25	выраженная	да	высокий	вторичная глиобластома GIV	

Примечания: БРП – безрецидивный период; к/в – контрастное вещество; н/д – нет данных.

ются более высокие показатели Ki-67 (>5%). Повышение клеточности опухоли сопровождается необходимостью в запуске процессов неоангиогенеза для адекватного питания опухоли. Гемистоцитарные астроцитомы, как было показано, представляют собой неоднородную группу опухолей. Часть из них представлены анапластической подгруппой GIII (в данной серии 7 пациентов из 9). Они характеризуется высокой пролиферативной активностью (Ki-67 >5%), пролиферацией сосудов и эндотелия, средним/высоким уровнем экспрессии гена VEGF. Эти пациенты в отличие от ГА GII нуждаются в проведении не только оперативного вмешательств с последующей лучевой терапией, но и химиотерапии.

Финансирование / Funding

Данная работа поддержана грантами РФФИ № 15-04-17044 и № 17-54-12007 и «именным грантом проф. Э.Э. Эйхвальда ФГБОУ ВО СЗГМУ им. И.И. Мечникова» от 2017 г.

Конфликт интересов / Conflict of interest

Авторы заявили об отсутствии потенциального конфликта интересов. / The authors declare no conflict of interest.

Список литературы / References

1. Louis DN, Perry A, Reifenberger G, et al. The 2016 World Health Organization Classification of Tumors of the Central Nervous System: a summary. Acta Neuropathol. 2016;131(6):803-820.

2. Ohta T, Kim YH, Oh JE, et al. Alterations of the RRAS and ERCC1 genes at 19q13 in gemistocytic astrocytomas. J Neuropathol Exp Neurol. 2014;73(10):908-915.

3. Simkin PM, Yang N, Tsui A, et al. Magnetic resonance imaging features of gemistocytic astrocytoma. J Med Imaging Radiat Oncol. 2016;60(6):733-740.

4. Sahm F, Korshunov A, Schrimpf D, et al. Gain of 12p encompassing CCND2 is associated with gemistocytic histology in IDH mutant astrocytomas. Acta Neuropathol. 2017;133(2):325-327.

5. Avninder S, Sharma MC, Deb P, et al. Gemistocytic astrocytomas: histomorphology, proliferative potential and genetic alterations--a study of 32 cases. J Neurooncol. 2006;78(2):123-127.

6. Tihan T, Vohra P, Berger MS, Keles GE. Definition and diagnostic implications of gemistocytic astrocytomas: a pathological perspective. J Neurooncol. 2006;76(2):175-183.

7. Babu R, Bagley JH, Park JG, et al. Low-grade astrocytomas: the prognostic value of fibrillary, gemistocytic, and protoplasmic tumor histology. J Neurosurg. 2013;119(2):434-441.

8. Okamoto Y, Di Patre PL, Burkhard C, et al. Population-based study on incidence, survival rates, and genetic alterations of low-grade diffuse astrocytomas and oligodendrogliomas. Acta Neuropathol. 2004;108(1):49-56.

9. Nowak-Sadzikowska J, Gliński B, Szpytma T, Pluta E. Postoperative irradiation of incompletely excised gemistocytic astrocytomas. Clinical outcome and prognostic factors. Strahlenther Onkol. 2005;181(4):246-250.

10. Martins DC, Malheiros SM, Santiago LH, Stávale JN. Gemistocytes in astrocytomas: are they a significant prognostic factor? J Neurooncol. 2006;80(1):49-55.

11. Kösel S, Scheithauer BW, Graeber MB. Genotype-phenotype correlation in gemistocytic astrocytomas. Neurosurgery. 2001;48(1):187-193;

12. Reis RM, Hara A, Kleihues P, Ohgaki H. Genetic evidence of the neoplastic nature of gemistocytes in astrocytomas. Acta Neuropathol. 2001;102(5):422-425.

13. Watanabe K, Peraud A, Gratas C, et al. p53 and PTEN gene mutations in gemistocytic astrocytomas. Acta Neuropathol. 1998;95(6):559-64.

14. Kros JM, Waarsenburg N, Hayes DP, et al. Cytogenetic analysis of gemistocytic cells in gliomas. J Neuropathol Exp Neurol. 2000; 59:679–686.

15. Kros JM, Schouten WC, Janssen PJ, van der Kwast TH. Proliferation of gemistocytic cells and glial fibrillary acidic protein (GFAP)-positive oligodendroglial cells in gliomas: a MIB-1/GFAP double labeling study. Acta Neuropathol. 1996;91(1):99-103.

16. Krouwer HGJ, Davis RL, Silver P, et al. Gemistocytic astrocytomas: a reappraisal. J Neurosurg. 1991;74:399–406.

17. Elvidge AR, Martinez-Coll A. Long-Term Follow-Up of 106 Cases of Astrocytoma, 1928–1939. J Neurosurg. 1956;13:230–243.

18. Ohgaki H, Kleihues P. Population-based studies on incidence, survival rates, and genetic alterations in astrocytic and oligodendroglial gliomas. J Neuropathol Exp Neurol. 2005; 64:479–89.

19. Heo YJ, Park JE, Kim HS, et al. Prognostic relevance of gemistocytic grade II astrocytoma: gemistocytic component and MR imaging features compared to non-gemistocytic grade II astrocytoma. Eur Radiol.2017;27(7):3022-3032.

20. Burger PC MD, Scheithauer BW. 7: Tumors of the Central Nervous System. 1 edition. Washington, DC: Amer Registry of Pathology, 2007.

21. Mitiushkina NV, Iyevleva AG, Poltoratskiy AN, et al. Detection of EGFR mutations and EML4-ALK rearrangements in lung adenocarcinomas using archived cytological slides. Cancer Cytopathol. 2013;121(7):370-6.

22. Brandes AA, Nicolardi L, Tosoni A, et al. Survival following adjuvant PCV or temozolomide for anaplastic astrocytoma. Neuro Oncol. 2006;8(3):253-60.

Информация об авторах:

Зрелов Андрей Андреевич, врач-нейрохирург «РНХИ им. проф. А.Л. Поленова», филиала ФГБУ «НМИЦ им. В.А. Алмазова»;

Мацко Марина Витальевна, к.м.н., с.н.с. отделения хирургии опухолей головного и спинного мозга №1 НИО нейрохирургии «РНХИ им. проф. А.Л. Поленова», филиала ФГБУ «НМИЦ им. В.А. Алмазова»;

Мацко Дмитрий Евгеньевич, д.м.н., профессор, заместитель директора «СПб КНпЦСВМП(о)»;

Улитин Алексей Юрьевич, д.м.н., директор «РНХИ им. проф. А.Л. Поленова», филиала ФГБУ «НМИЦ им. В.А. Алмазова»;

Бакшеева Анастасия Олеговна, аспирант кафедры нейрохирургии им. проф. А.Л. Поленова ФГБОУ ВО «СЗГМУ им. И.И. Мечникова»;

Скляр Софья Сергеевна, аспирант кафедры нейрохирургии ФГБУ «НМИЦ им. В.А. Алмазова»;

Имянитов Евгений Наумович, член-корр. РАН, д.м.н., проф., заведующий научным отделом ФГБУ «НМИЦ им. Н.Н. Петрова»;

Тастанбеков Малик Маратович, д.м.н., руководитель отделения хирургии опухолей головного и спинного мозга №1 НИО нейрохирургии «РНХИ им. проф. А.Л. Поленова», филиала ФГБУ «НМИЦ им. В.А. Алмазова»;

Author information:

Andrei A. Zrelov, neurosurgeon, Polenov Russian Scienific Research Institute of Neurosurgery, the branch of Almazov National Medical Research Centre;

Marina V. Matsko, PhD, Senior Researcher, department of Neurooncology Polenov Russian Scienific Research Institute of Neurosurgery, the branch of Almazov National Medical Research Centre;

Dmitrii E. Matsko, PhD, prof., Deputy Director, Saint-Petersburg Clinical Research Center Specialized Types of Medical Care;

Aleksei Yu. Ulitin, PhD, Director of Polenov Russian Scienific Research Institute of Neurosurgery, the branch of Almazov National Medical Research Centre;

Anastasiya O. Baksheeva, postgraduate of North-Western State Medical University n. a. I.I. Mechnikov;

Sof'ya S. Sklyar, postgraduate of Almazov National Medical Research Centre;

Evgenii N. Imyanitov, PhD, prof., Head of science department N.N. Petrov National Medical Research Centre of Oncology;

Malik M. Tastanbekov, PhD, Head of department of Neurooncology Polenov Russian Scienific Research Institute of Neurosurgery, the branch of Almazov National Medical Research Centre.